



Hospices Civils de Lyon



LYON KNEE
SCHOOL of SURGERY

Anatomie Biomécanique Cheville et Pied Applications cliniques

Dr Antoine SCHNEIDER

Service d'Orthopédie et Médecine du sport

Pr Servien Pr Lustig

Hôpital de la Croix Rousse

Hospices Civils de Lyon

Plan

⊗ Anatomie et Biomécanique de la cheville

- rappels anatomiques

- mouvement

- musculature

- stabilisation articulaire

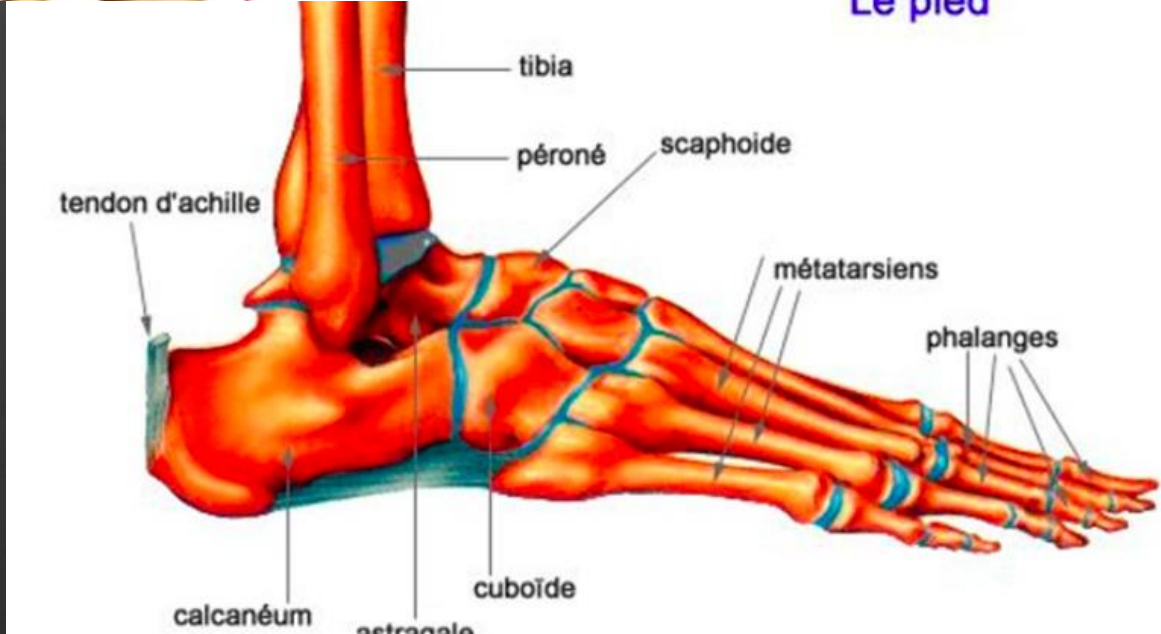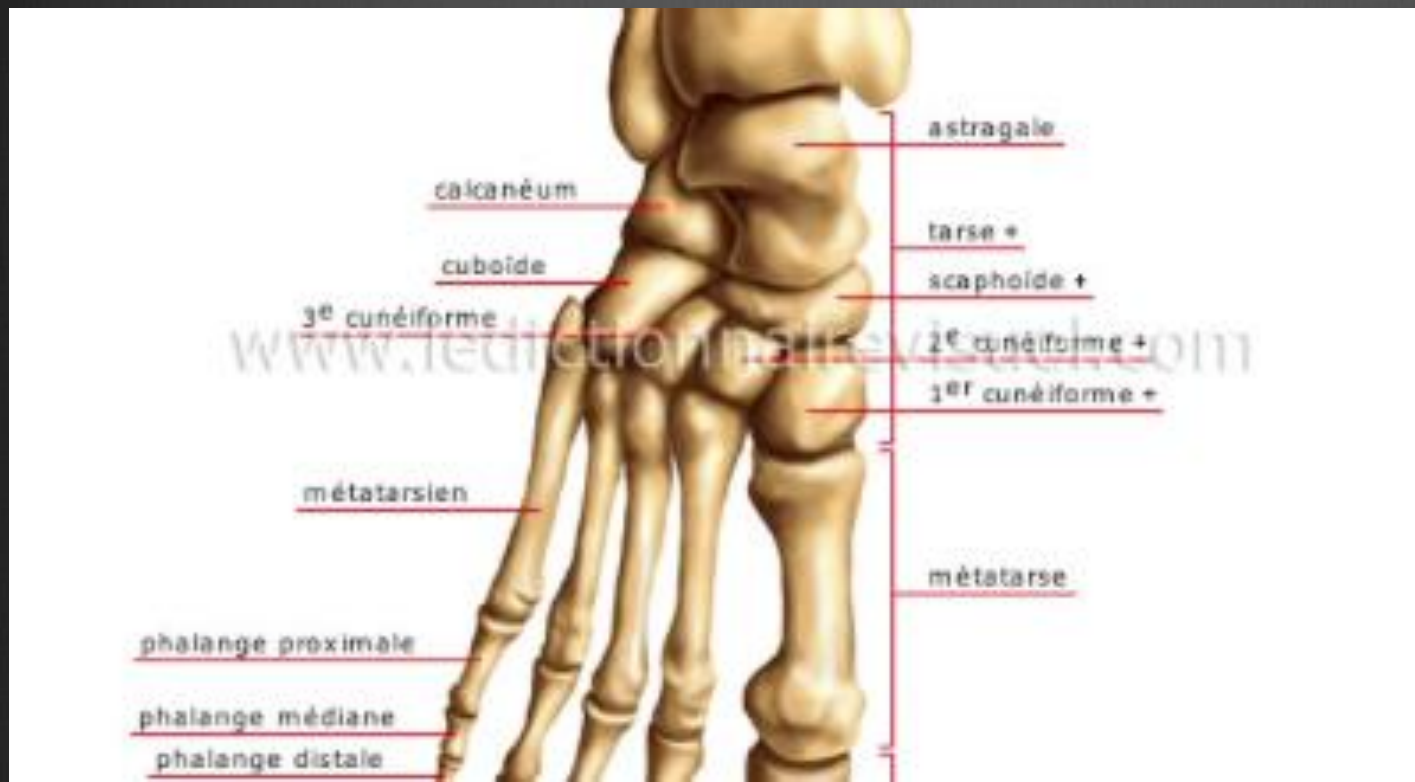⊗ Anatomie et Biomécanique du pied

- rappels anatomiques

- mouvement

- musculature

- voute plantaire



Le pied

La cheville et le pied

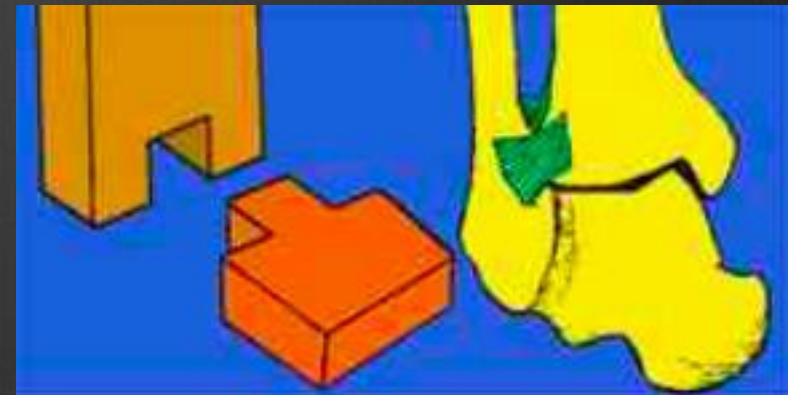
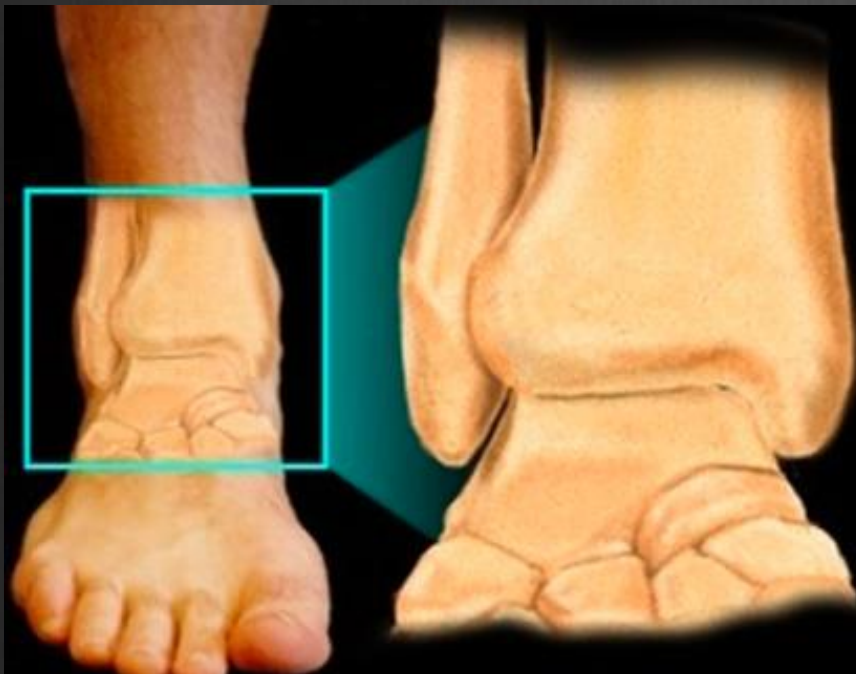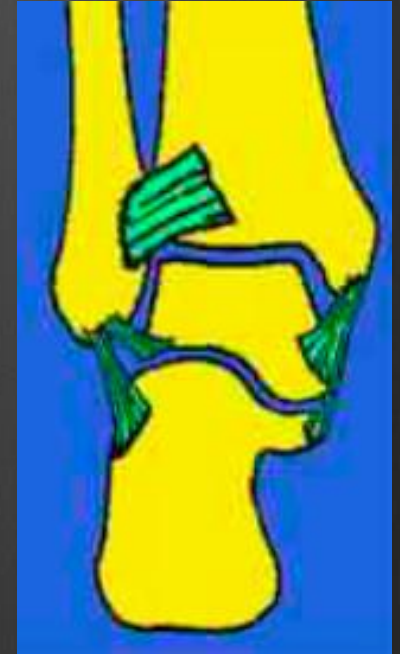- ⊗ Ils assurent :
- ⊗ le soutien postural : supportent l'ensemble du poids du corps et des appuis stables au cours de la marche
- ⊗ la locomotion : articulations mobiles, interdépendantes et environnement musculaire permettent la fluidité de la marche grâce au déroulement de la voûte plantaire

La cheville : la tibio-talienne

- ⊗ articulation trochléenne à un seul degré de liberté
- ⊗ articulation synoviale de type ginglyme
- ⊗ système de tenon et mortaise
- ⊗ axe de travail sagittal
- ⊗ contraintes très élevées
 - poids du corps
 - énergie cinétique (marche, course, saut)

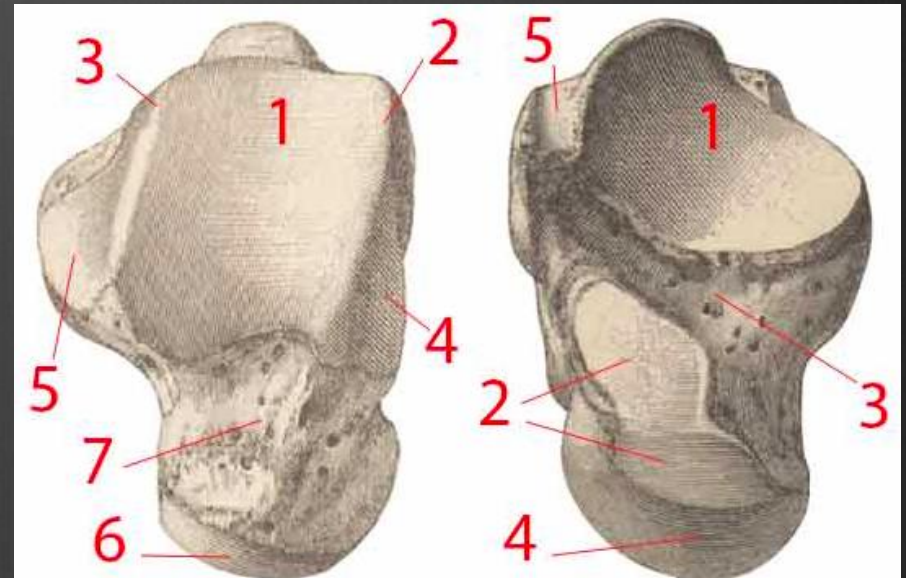
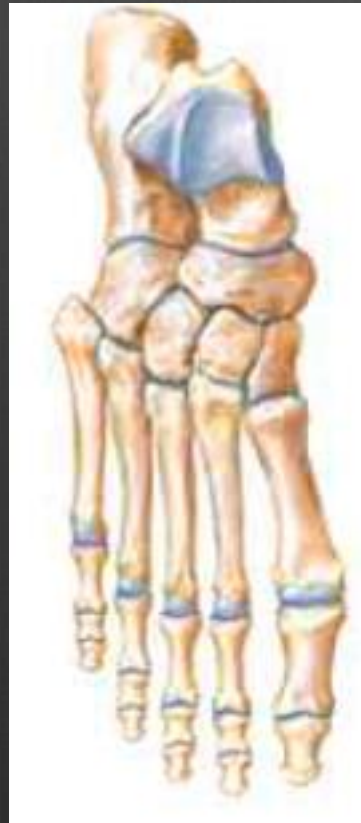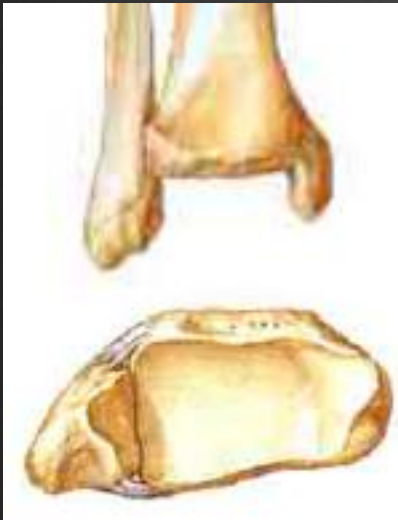
Rappels Anatomiques

- ⊗ Tenon - Mortaise : tenon astragalien
- ⊗ Pince Bimalléolaire



Rappels Anatomiques

⊗ LES ELEMENTS OSSEUX



Rappels Anatomiques

⊗ La poulie astragalienne :

- plus large en avant

-joues asymétriques adaptées aux malléoles

⊗ Malléoles asymétriques

Rappels anatomiques

⊗ **LLE** : comporte 3 faisceaux :

LTFA

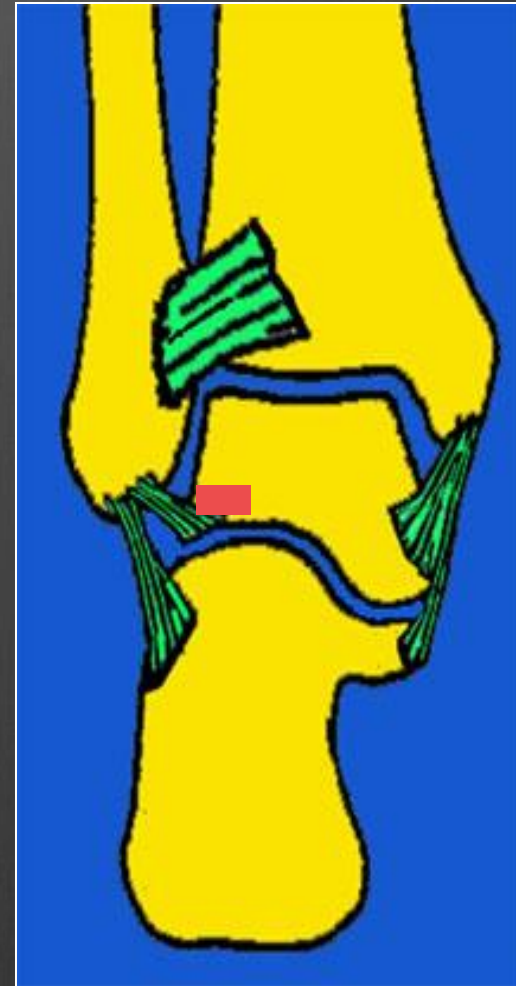CF

LTFP

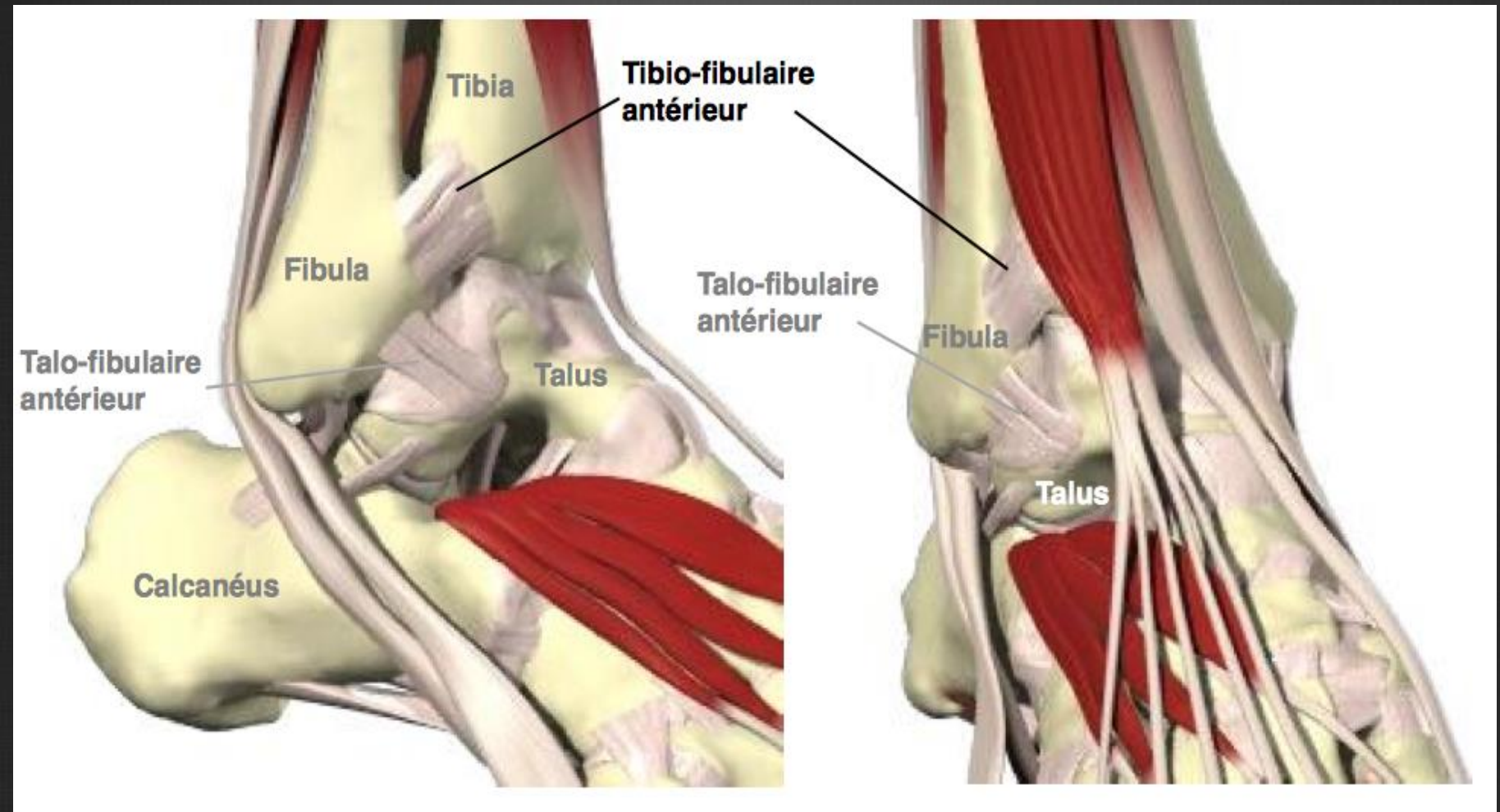
⊗ **LLI** : le ligament deltoïdien

⊗ Renforts capsulaires ant et post

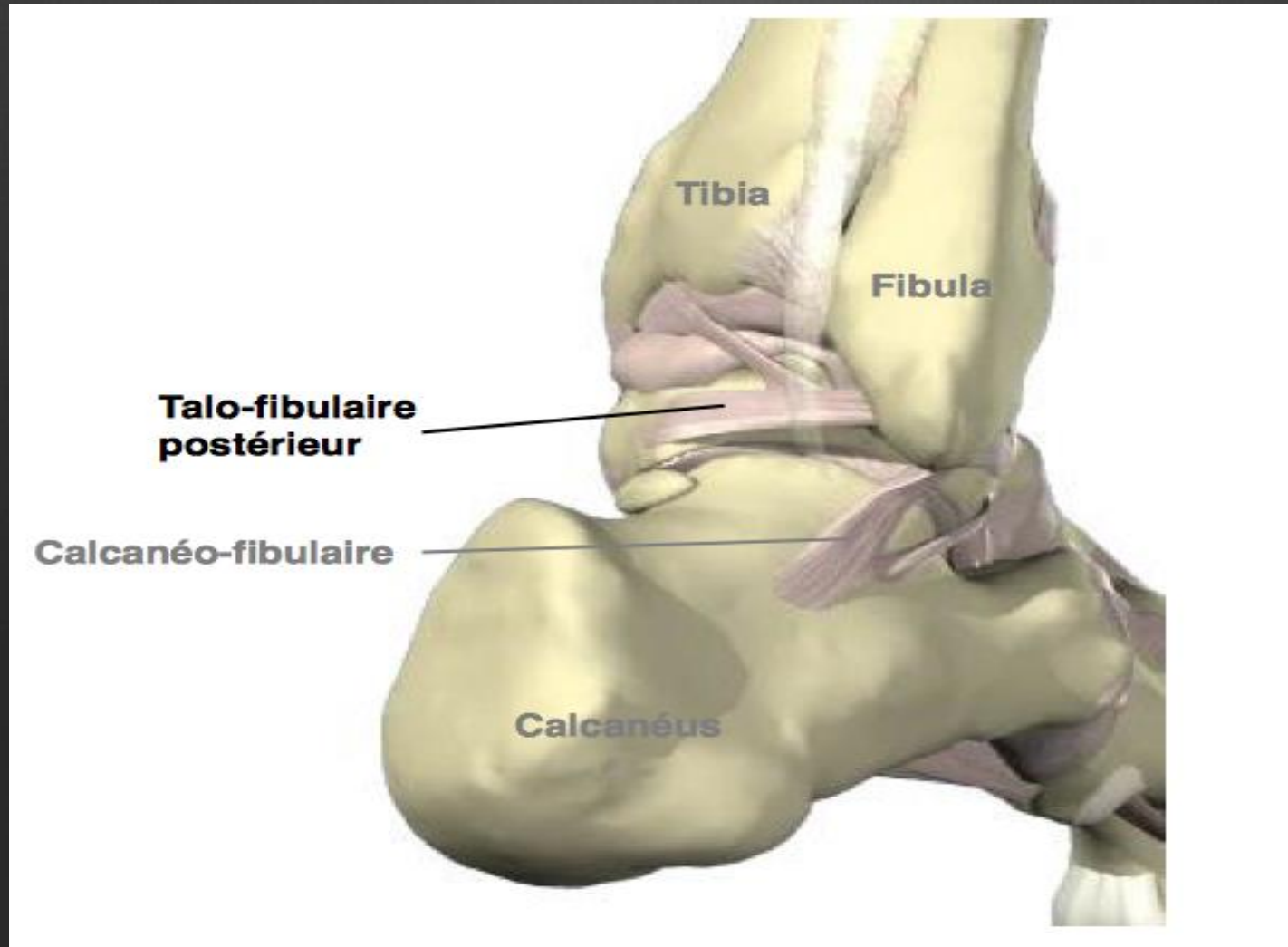
⊗ Syndesmose PT inférieure



Rappels Anatomiques

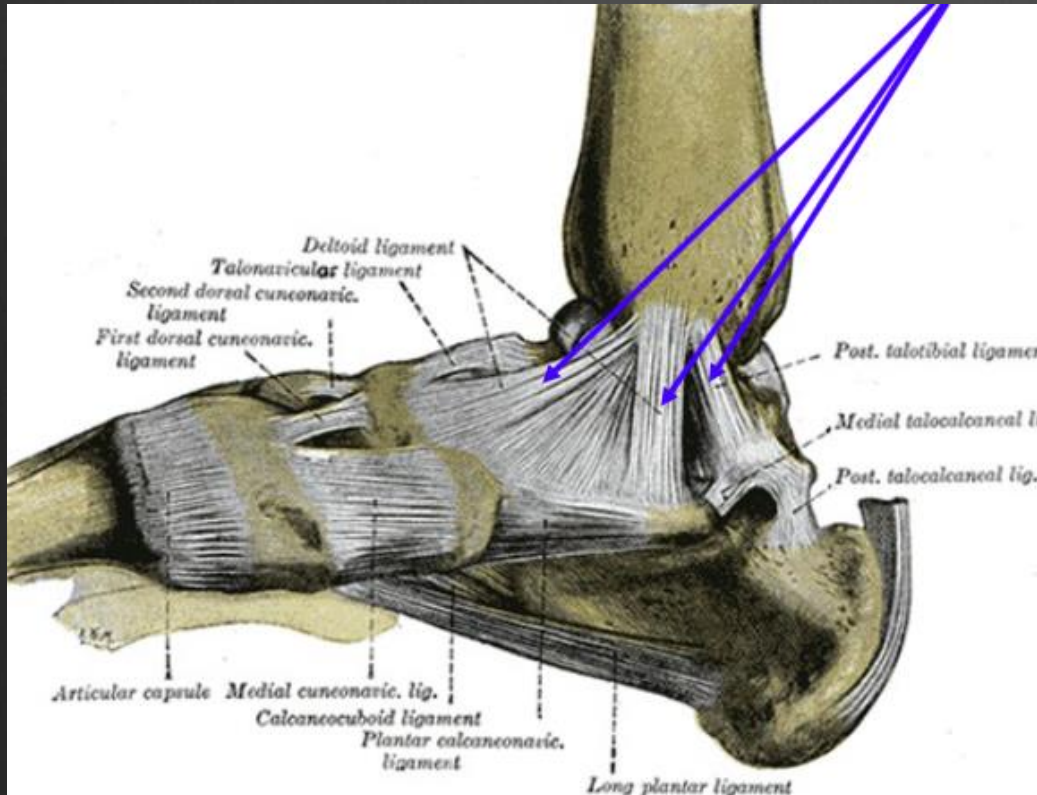


Rappels Anatomiques



Rappels Anatomiques

LLI

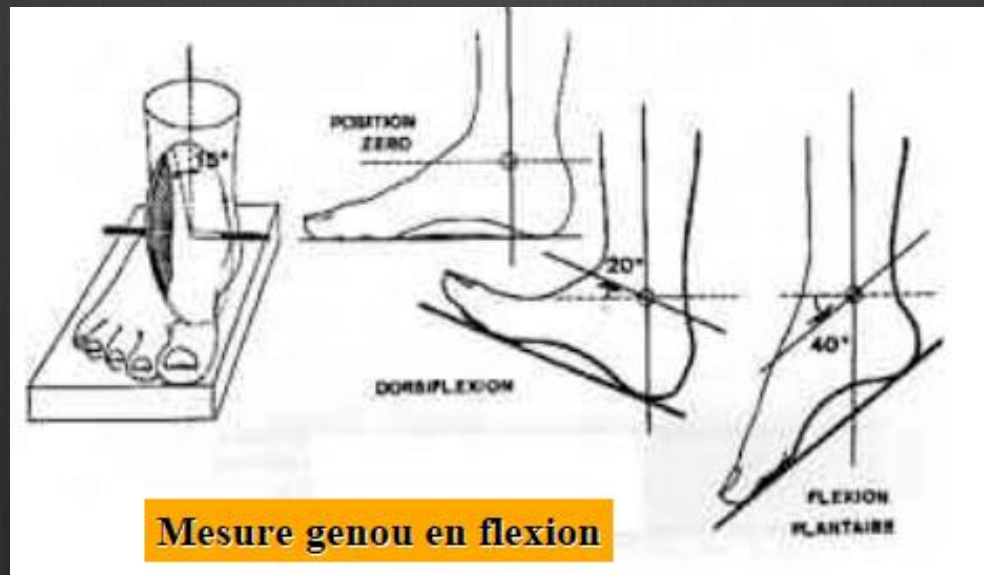
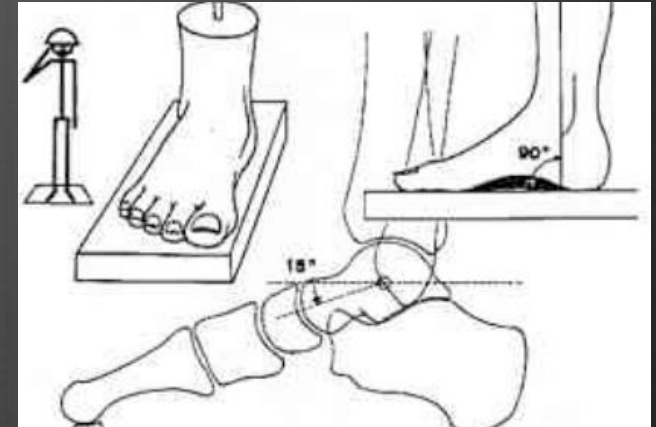


plan profond

plan superficiel

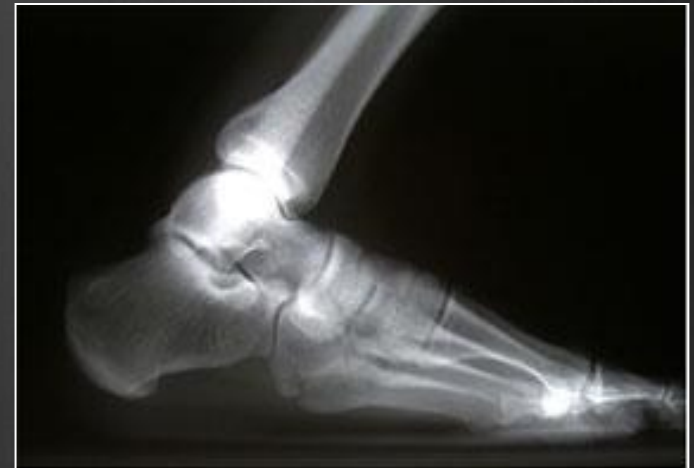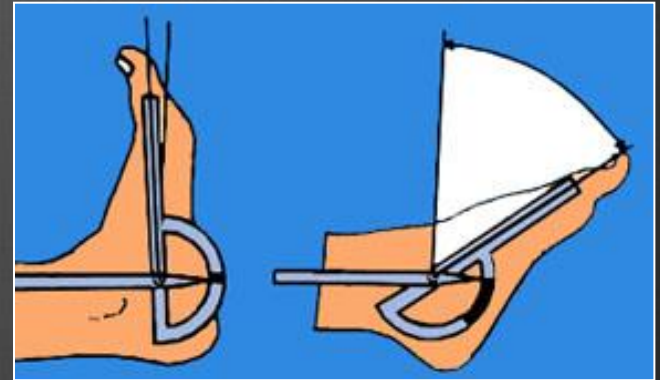
MOUVEMENTS

- Position de référence
- Flexion (plantaire)
- Extension (dorsiflexion)



MOUVEMENTS

- ❁ La flexion dorsale se consomme pour la plus grande part, dans l'articulation tibio-astragalienne, elle est de 20° - 30°
- ❁ La flexion plantaire atteint 50°
- ❁ L'axe de flexion est oblique et passe par la pointe des 2 malléoles : plan sagittal oblique

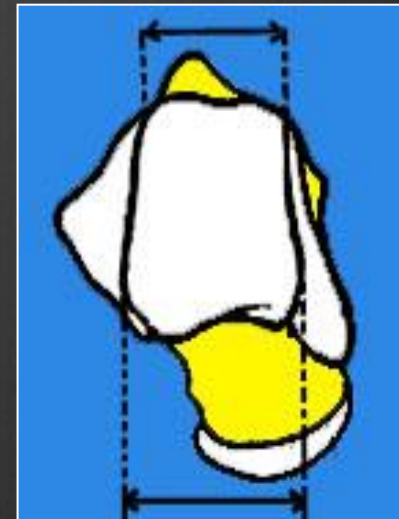
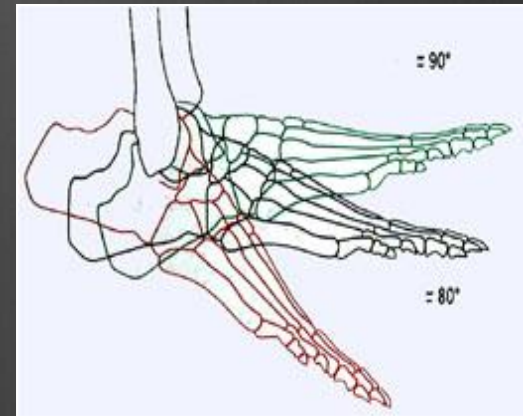


MOUVEMENTS

Lorsque la cheville fléchit dorsalement, l'astragale provoque un écartement des malléoles (à cause de sa forme plus large en avant)

La stabilité de la mortaise tibio-astragaliennne est directement liée à cet "auto-serrage" de la poulie astragaliennne par la pince malléolaire, en fonction du degré de dorsi-flexion

Les ligaments ont un rôle fondamental dans cette stabilité ainsi que la forme de l'astragale



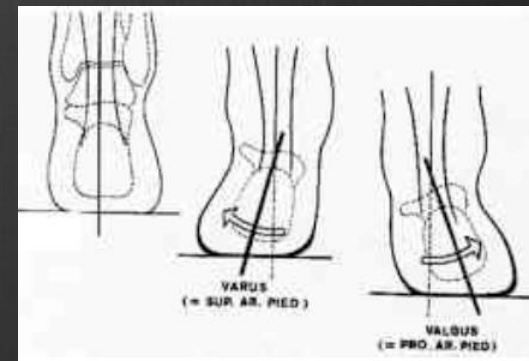
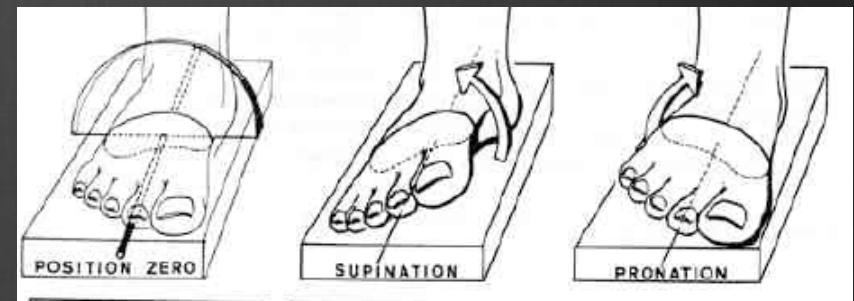
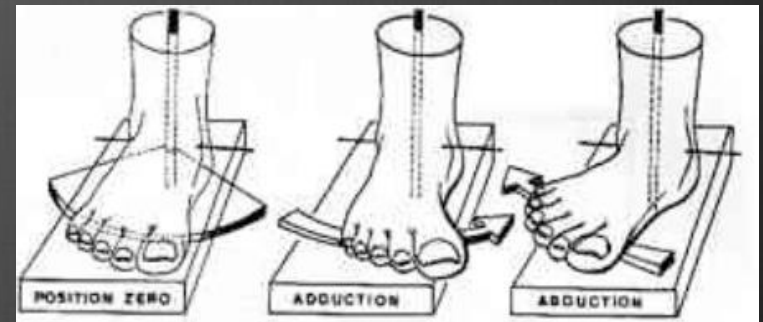
MOUVEMENTS

⊗ en Association ST/TA :

-abduction / adduction

-supination/pronation

-valgus/varus



Les muscles Moteurs

⊗ Muscles antérieurs

⊗ Muscles latéraux

⊗ Muscles postérieurs :

- superficiels

-profonds

Commande systématisée :

L5 commande la dorsiflexion

S1 commande la flexion plantaire

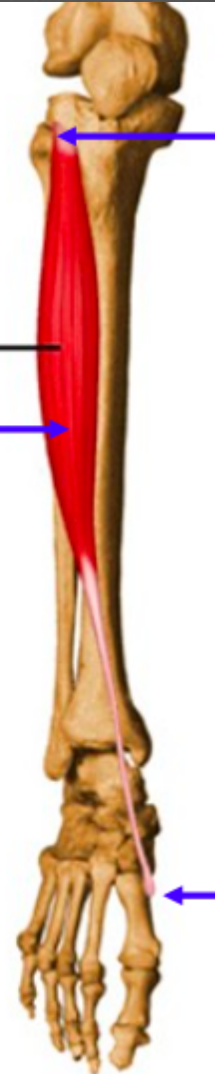Muscles antérieurs

Tibial antérieur

Action:

Dorsiflexion

Tibialis anterior



**Face externe
du tibia**

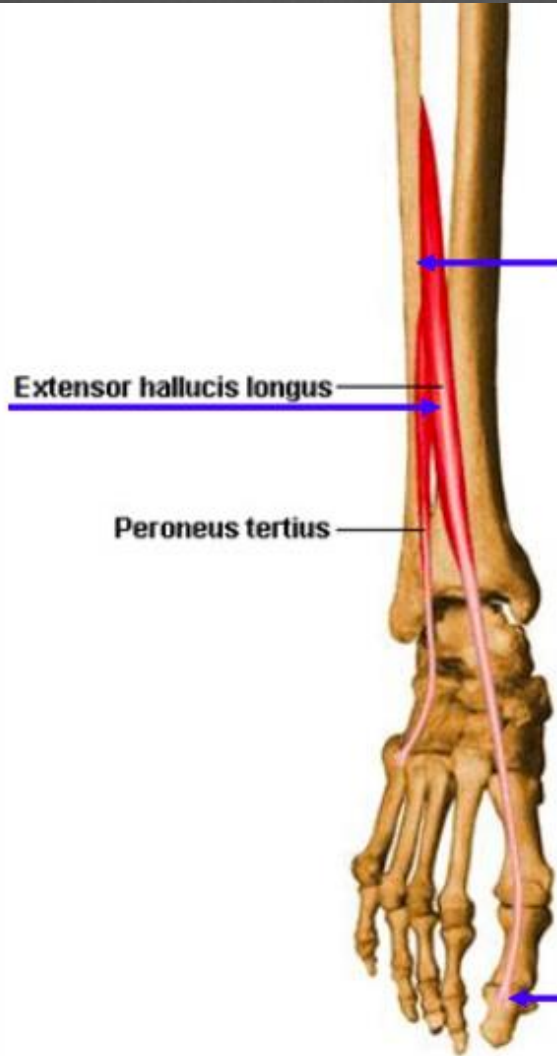**Base du
premier
métatarsien+
cuneïforme**

Muscles antérieurs

**Extenseur
propre du 1^{er}
orteil**

Action:

Extenseur du 1^{er}



**1/3 moyen de la
fibula**

**Face dorsale de la
phalange distale du
1^{er} orteil**

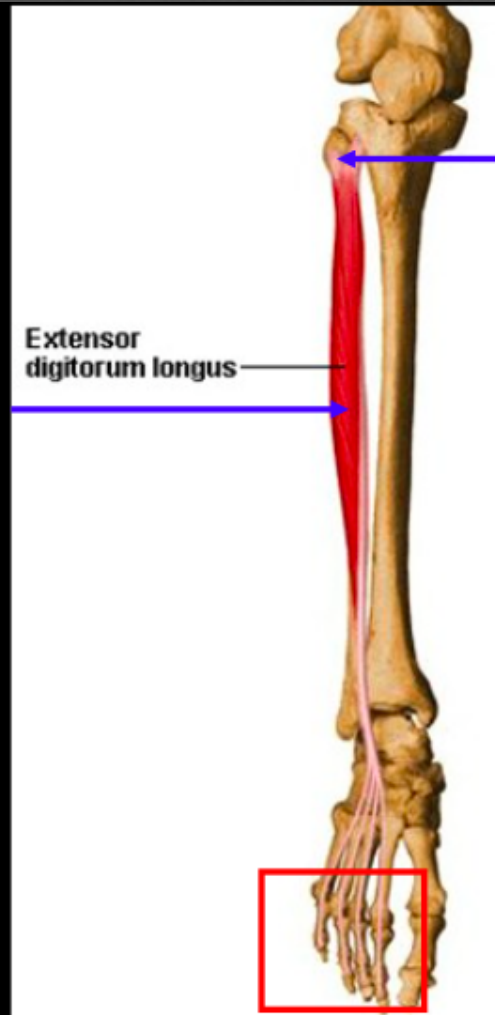
(Long extenseur de l'hallux)

Muscles antérieurs

**Extenseur
commun des
orteils**

Action :

**Extenseur des
orteils**



**Face supérieure
latérale du tibia + 2/
supérieur de la fibul**

**Phalanges
intermédiaires et
distales du 2 au 5^{ème}
orteil**

(Long extenseur des orteils)

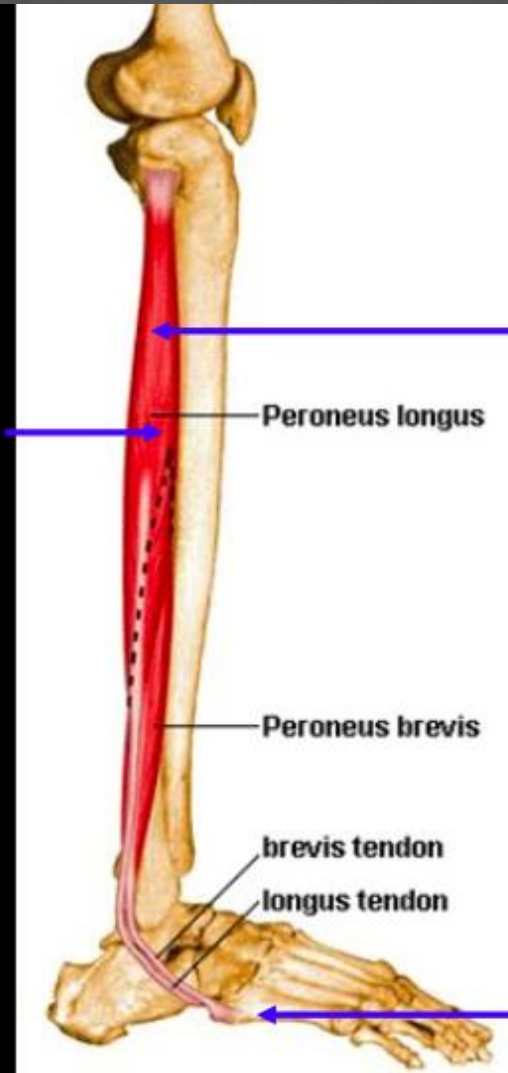
Muscles latéraux

Long péronier

Action:

Flexion plantaire

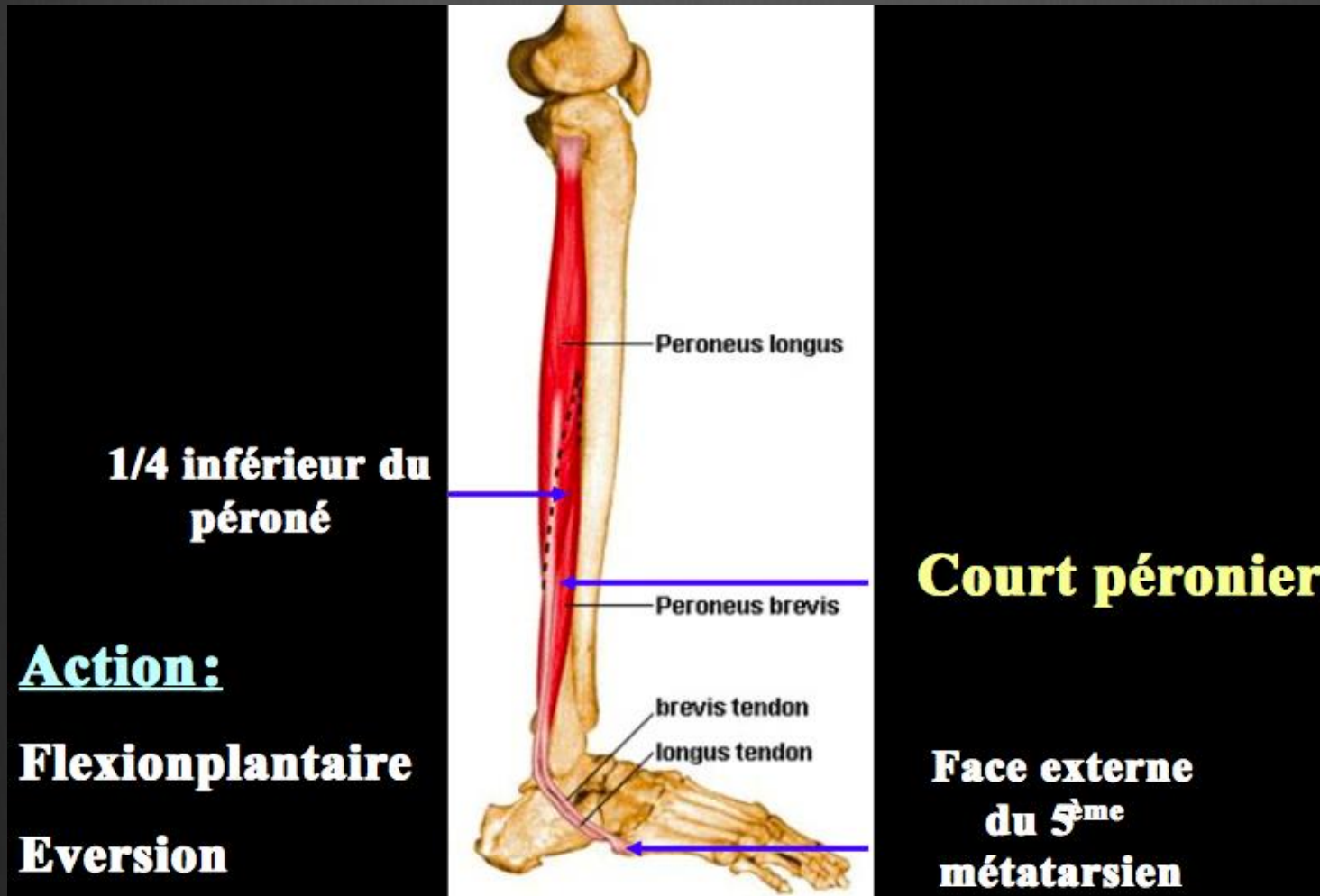
Eversion



**1/2 inférieure
de la fibula**

(Long fibulaire)

Muscles latéraux



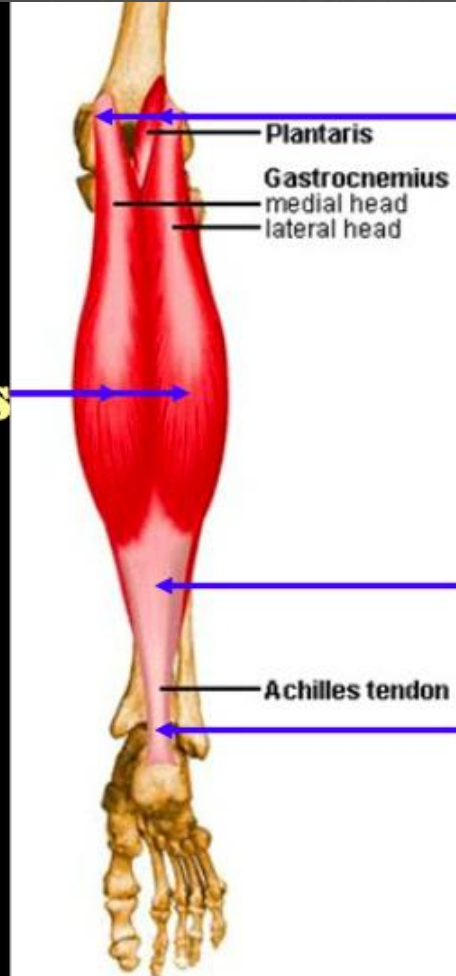
(Court Fibulaire)

Muscles Postérieurs

**Gastrocnémiens
ou jumeaux**

Action:

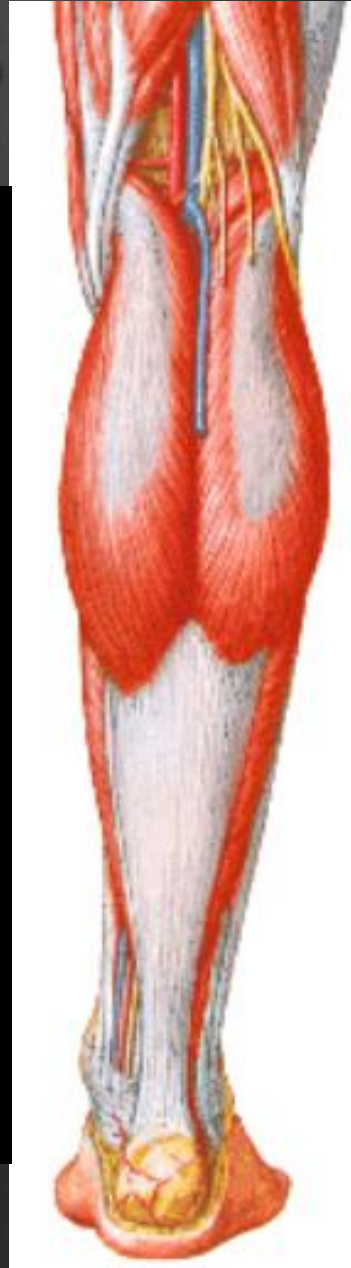Flexion plantaire



**Partie supérieure
des condyles
fémoraux**

**Lame
tendineuse**

**Tendon
d'Achille**

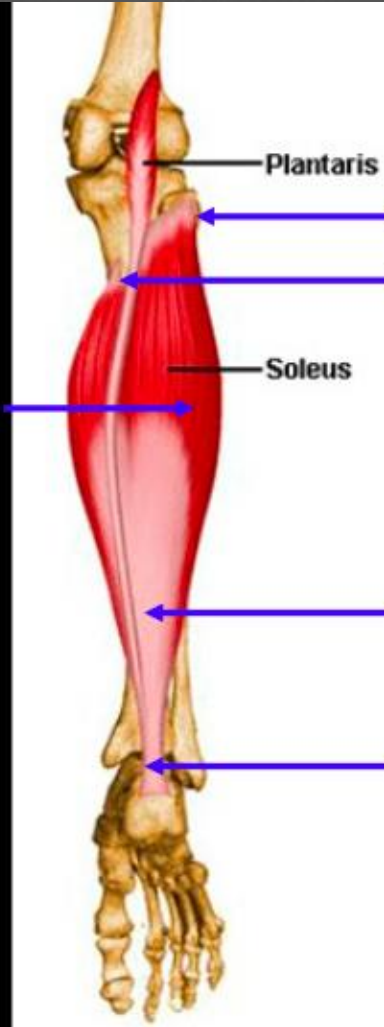


Muscles Postérieurs

Soléaire

Action:

Flexion plantaire



**Tête proximal
du péroné +
face
postérieure du
tibia**

**Lame
tendineuse**

**Tendon
d'Achille**

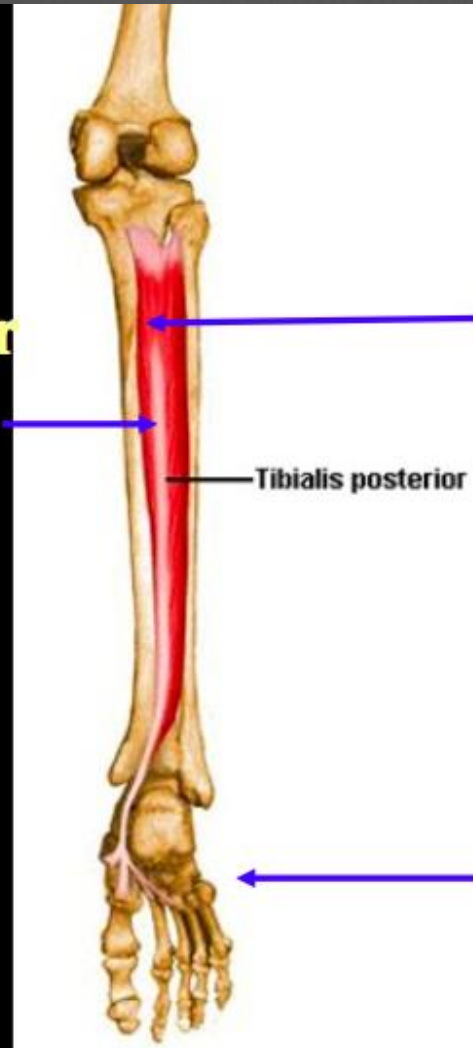Muscles Postérieurs

**Tibial postérieur
ou jambier
postérieur**

Action:

Flexion plantaire

Inversion



**2/3 supérieurs
de la face
postérieure du
tibia et de la
fibula**

**Face inférieur
du tarse**

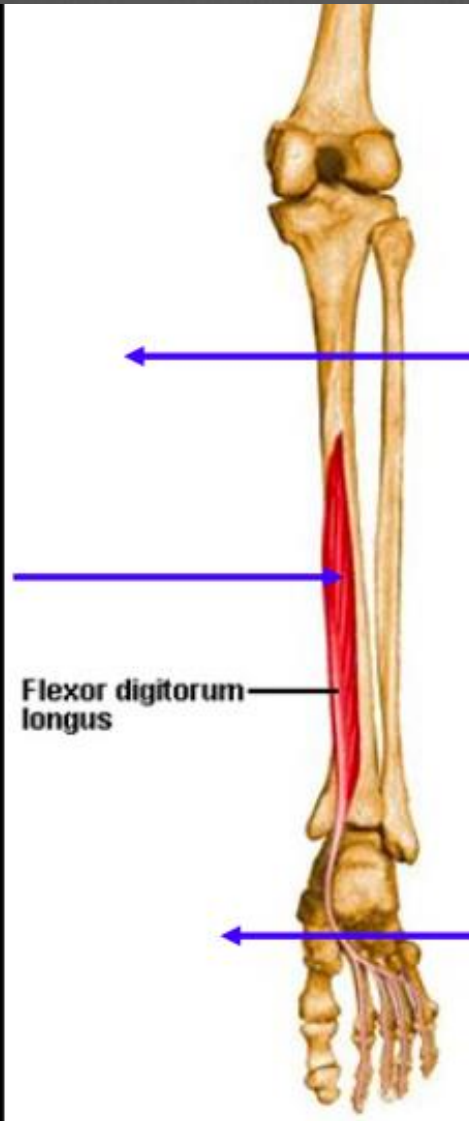
Muscles Postérieurs

**Fléchisseur
commun des
orteils**

Action:

Flexion plantaire

Inversion



**2/3 supérieurs
de la face
postérieure du
tibia et de la
fibula**

**Face inférieur
du tarse**

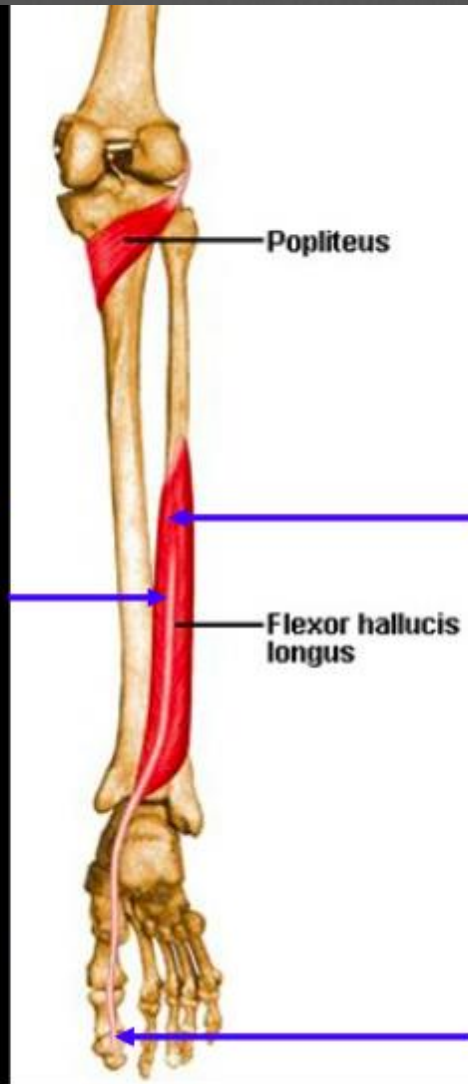
(long fléchisseur des orteils)

Muscles Postérieurs

**Long fléchisseur
propre du 1^{er}
orteil**

Action:

Flexion du 1^{er} orteil

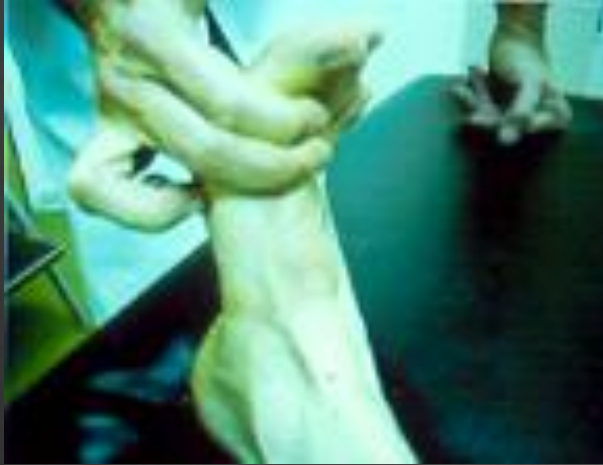

**2/3 inférieur de
la fibula**

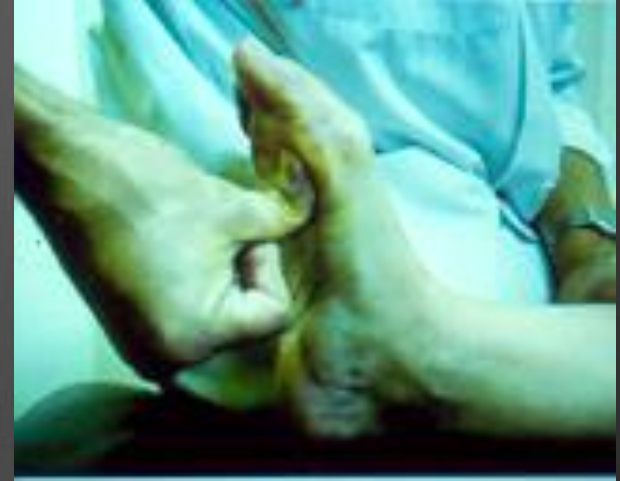**Face plantaire
phalange distale du
1^{er} orteil**

(long fléchisseur de l'halux)

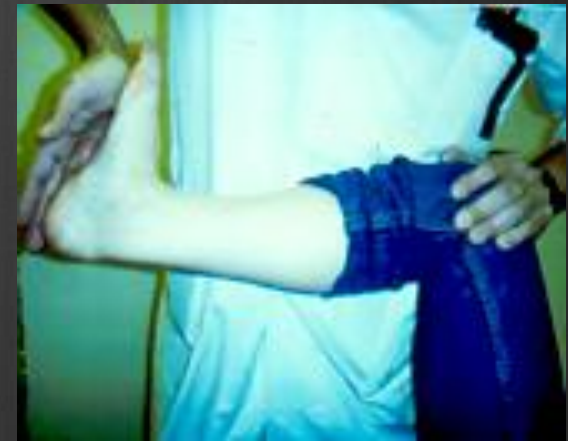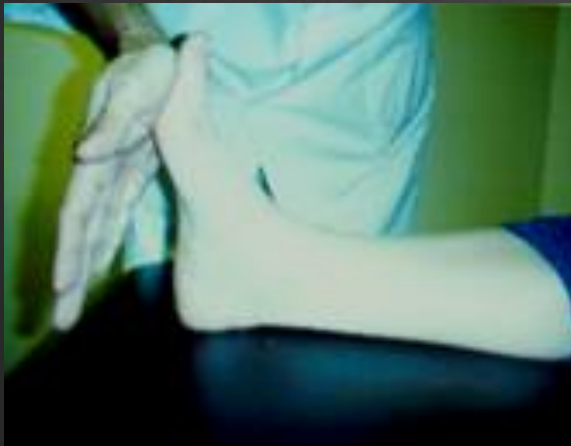Examen dynamique



Tibial antérieur
(flexion dorsale)



Long fibulaire
(abaissement 1^{er}
méta)



Triceps: jumeaux +/- soléaire)

Stabilisation articulaire

- ⊗ assurée dans les plans horizontal et sagittal grâce à 3 éléments :
- ⊗ squelette osseux
- ⊗ ligaments
- ⊗ muscles

La stabilisation transversale

- ⊗ contrôle du valgus/varus tibio astragalien multifactoriel
 - réglage actif de la pince tibio-fibulaire
 - stabilisation des ligaments collatéraux
 - stabilisation active musculaire

Stabilisation

⦿ en flexion plantaire active :

sous l'action des muscles extenseurs

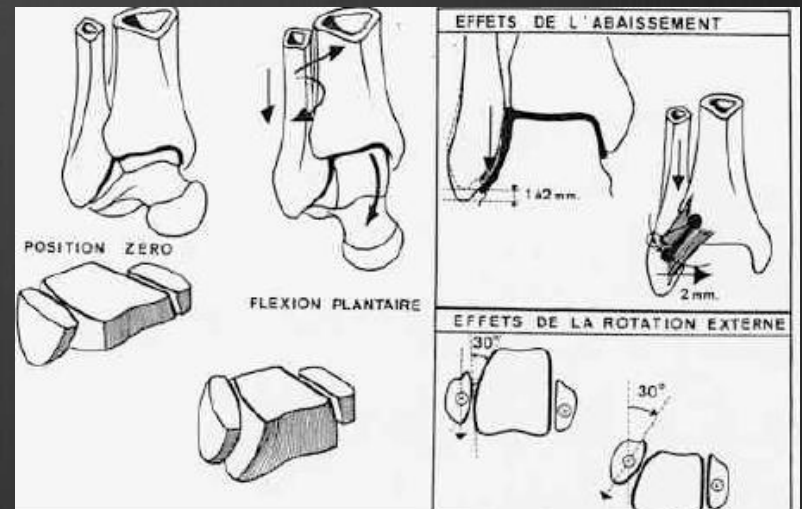
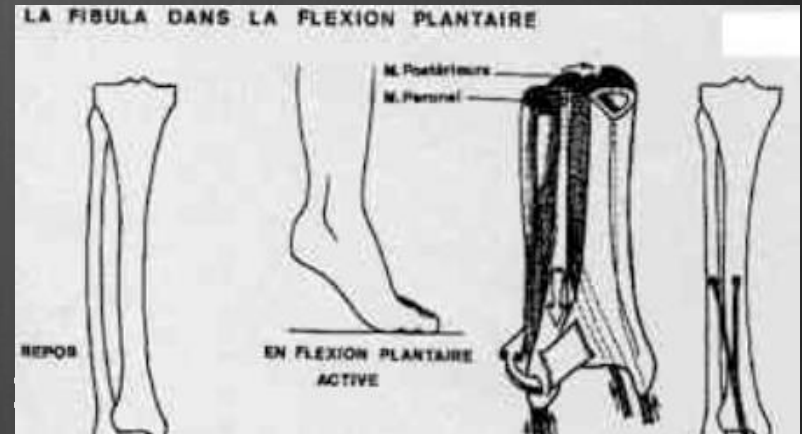
-abaissement

-rotation externe

-fermeture de la pince malléolaire

lorsque le talus présente sa

partie la plus étroite



Stabilisation

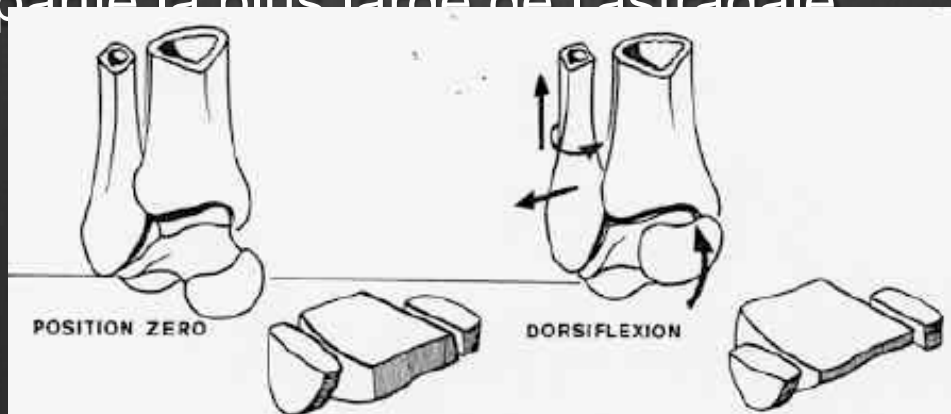
- ⊗ En dorsi flexion, les déplacements de la fibula sont inversés

-ascension

-rotation interne

-écartement de la pince

accueille la partie la plus large de l'astragale



Stabilisation transversale

⊗ Le rôle des ligaments collatéraux

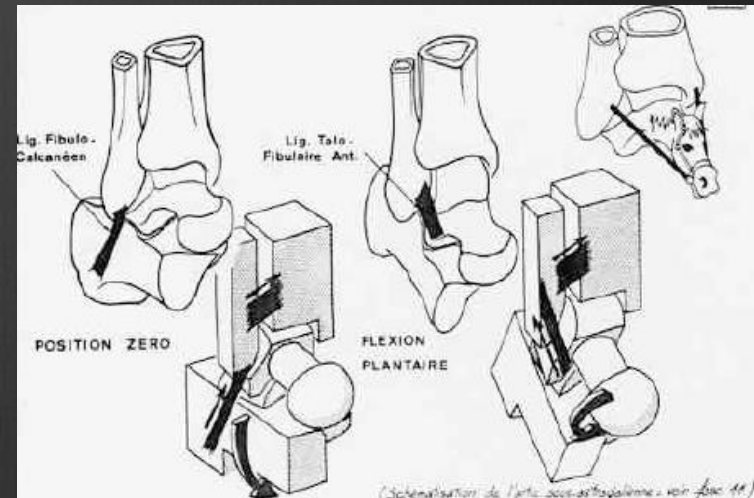
empêchent la rotation du talus en pronation ou supination en agissant sur la tibio-astragaliennne et la ST par mise en tension en flexion plantaire

stabilisation en varus pour le LLE

stabilisation en valgus pour le LLI

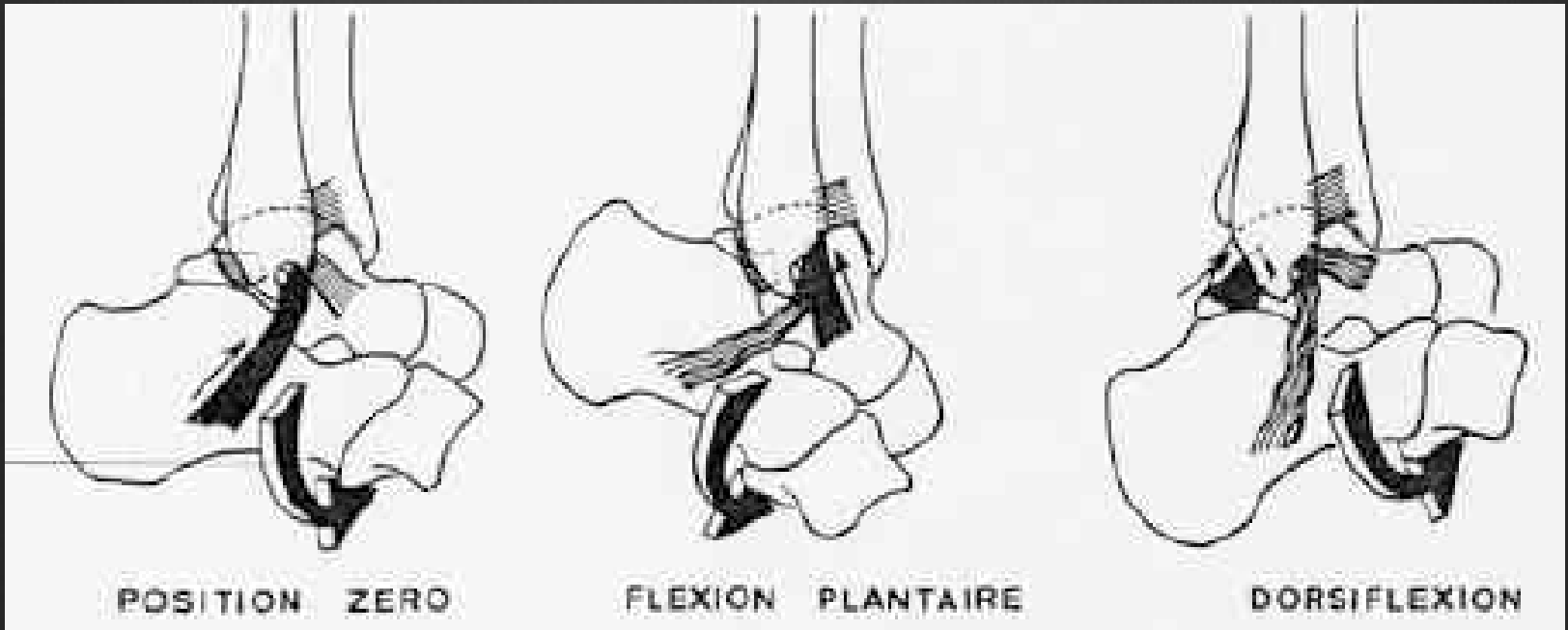
pour chaque degré de F/E

(laxité chronique : baillement frontal)



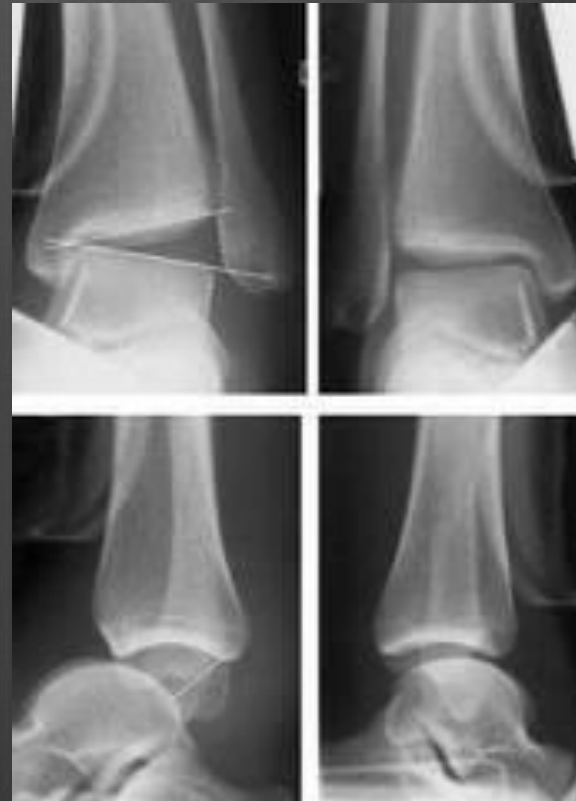
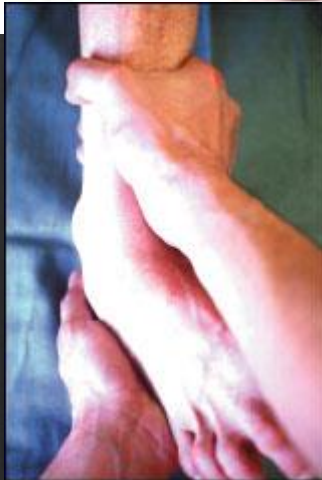Stabilisation transversale

⊗ Le rôle des ligaments collatéraux



Examen dynamique

- ⊗ Recherche d'une hyper laxité : séquelle d'entorse



Stabilisation Active

⊗ Rôle stabilisateur des muscles lors de la marche +++

-sur la pince

-rôle des péroniers latéraux : contrôle du varus

-muscles postérieurs stabilisent l'arrière pied

-rôle des muscles valgisants

⊗ proprioception maximale

Stabilisation Ant - Post

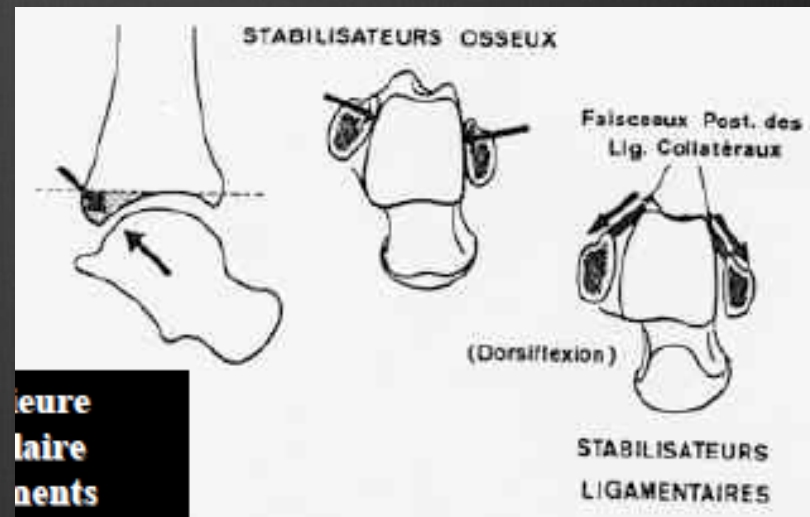
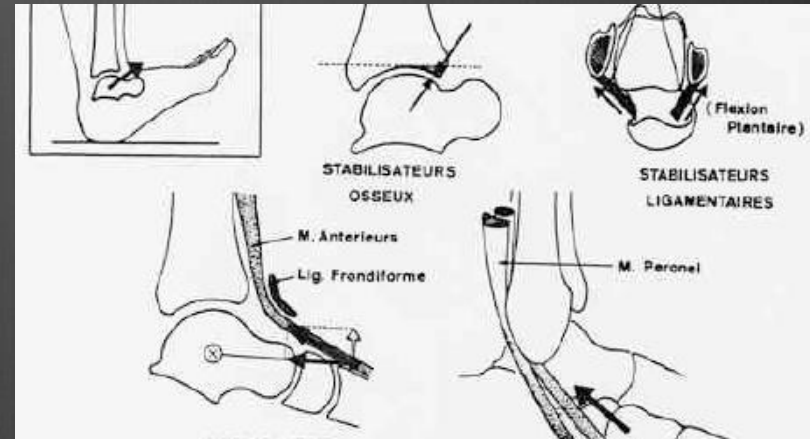
Stabilisateurs Actifs/Passifs

antérieurs :

- marge antérieure du pilon tibial
- ligaments antérieurs
- capsule antérieure
- muscles antérieurs et latéraux

postérieurs :

- marge postérieure pilon
- ligaments postérieurs
- capsule postérieure
- rétrécissement post de la mortaise
- muscles postérieurs



Stabilisateurs
Ligamentaires

CONFLITS ANT / POST...

Au Total

- ⊗ la compréhension de l'articulation de la cheville doit être élargie à une prise en considération plus globale
 - ⊗ contraintes du MI
 - ⊗ position du pied au sol
 - ⊗ tiens compte de la coordination musculaire
 - ⊗ et de l'état ligamentaire
-
- ⊗ Considération des articulations du pied notamment de la ST

BIOMECHANIQUE DU PIED

- ⊗ Articulations nombreuses et complexes qui connectent les os du tarse entre eux , avec les métatarses, puis les orteils
- ⊗ Rôles Multiples :
 - stabilité en appui uni et bipodal
 - marche et course :
 - orientation et adaptation du pied au sol
 - amortissement du pas
 - propulsion

BIOMECHANIQUE DU PIED

- ⊗ Association des mobilités articulaires qui oriente le pied dans les 3 plans de l'espace par rapport au sol
- ⊗ Creusement de la voûte plantaire pour s'adapter aux inégalités du terrain lors de la marche
- ⊗ Elasticité et souplesse de la plante véritable amortisseur entre le sol et la jambe

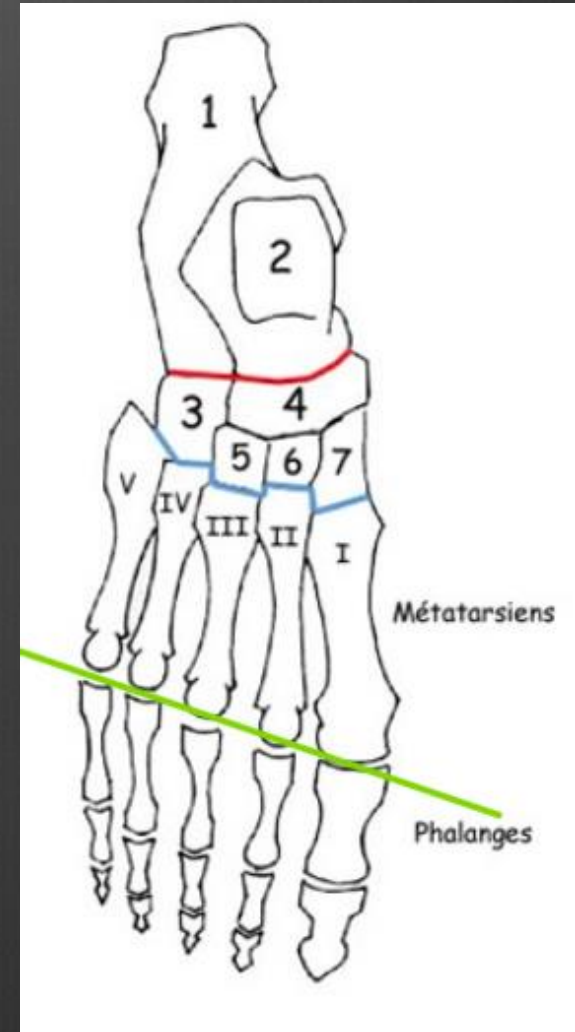
RAPPELS ANATOMIQUES

🎯 Ostéologie :

- arrière pied
- médio pied
- avant pied

🎯 Arthrologie :

- sous astragalienne
- Chopart ou médio tarsienne
- Lisfranc ou tarso-métatarsienne
- Orteils

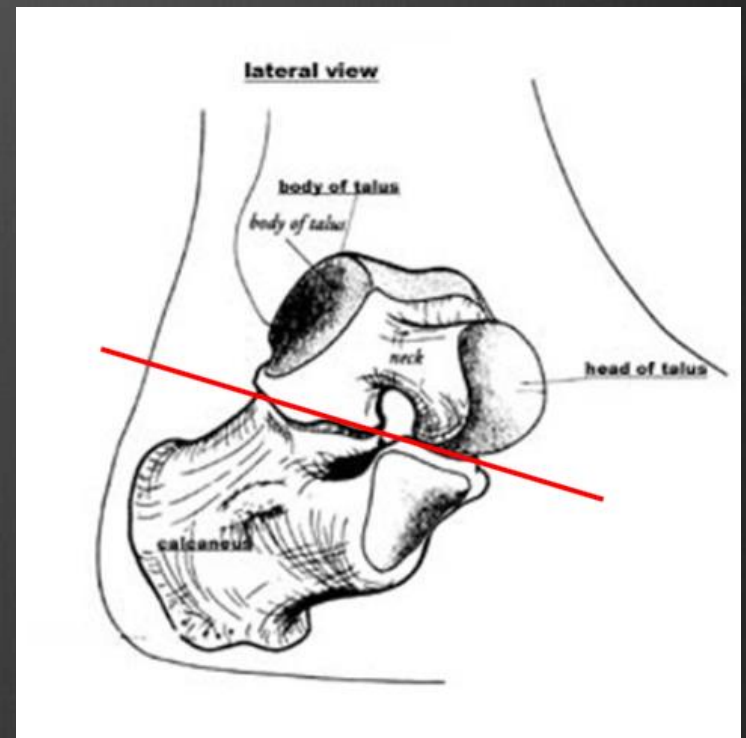


Articulation sous astragalienne

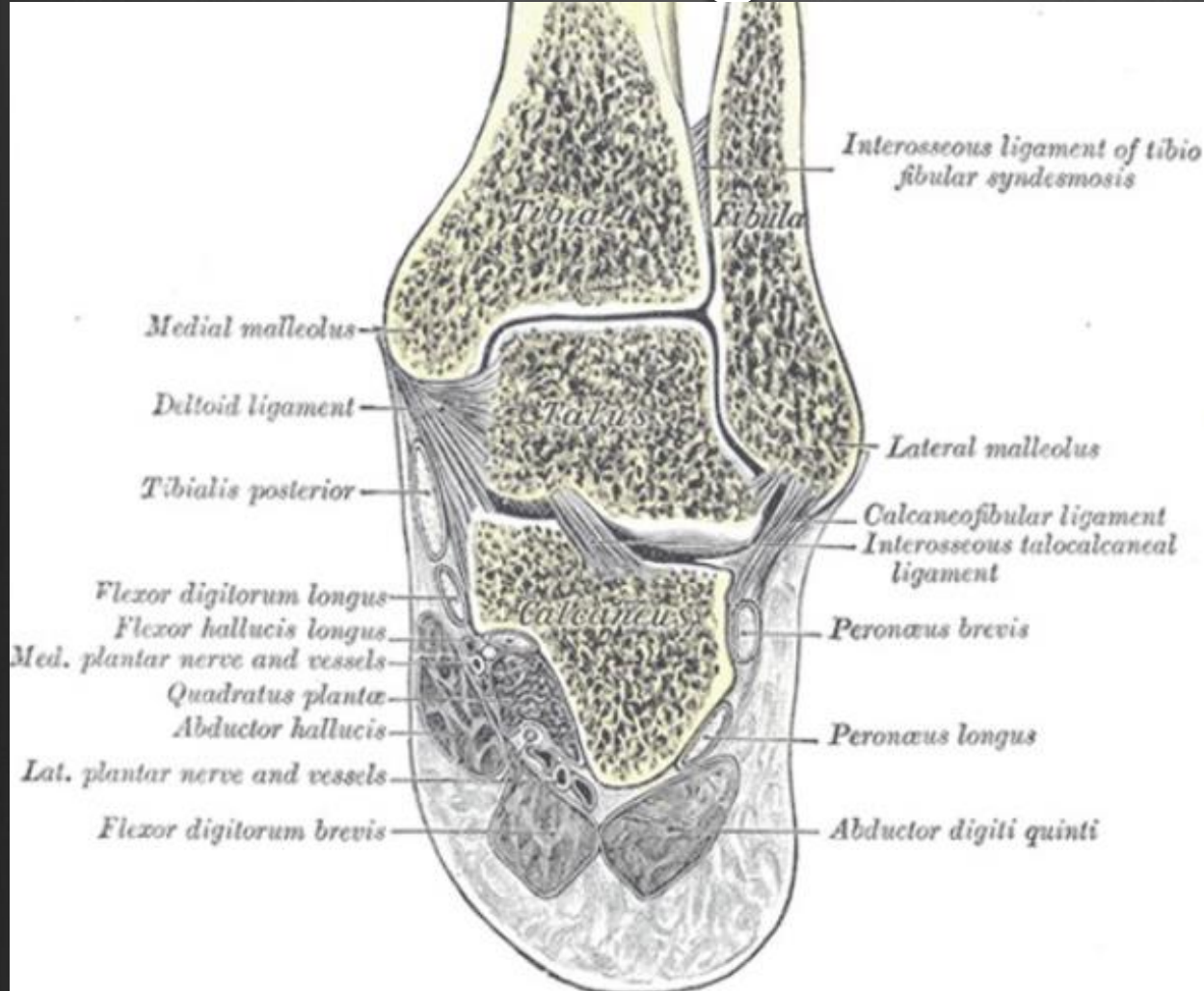
⊗ Congruente uniquement en
position neutre ; ellipsoïde

Rôle des ligaments, puissants :

- ligament en haie
- ligament talo calcanéen latéral
- ligament talo calcanéen médial
- ligament talo calcanéen postérieur

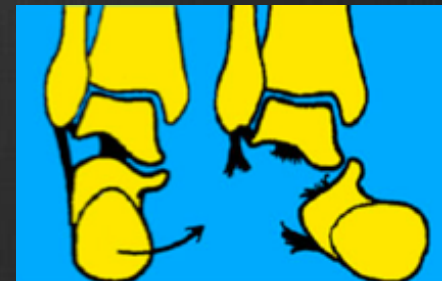

Articulation sous astragalienne



Entorses

Luxations



Articulation médio tarsienne

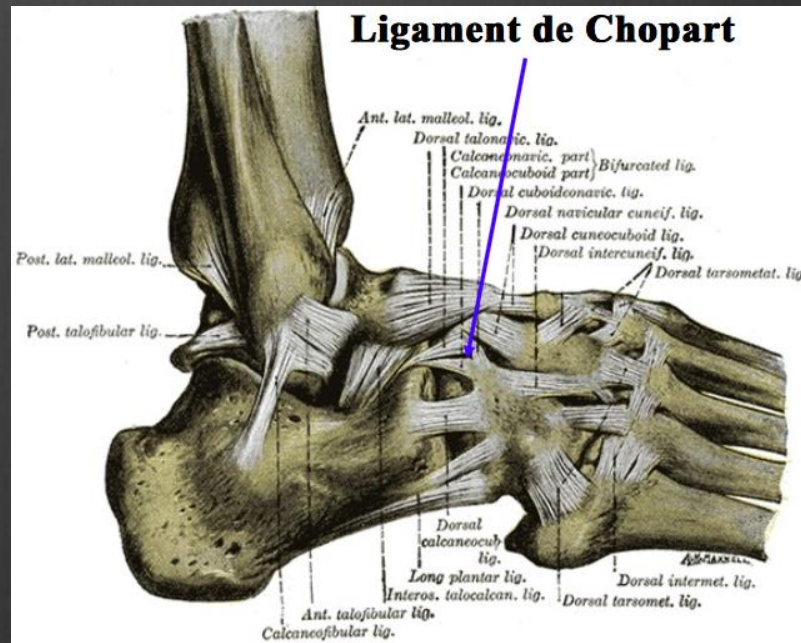
Unit le tarse antérieur et postérieur

⊗ Articulation calcanéocuboidienne (en selle)

- lig. calcanéocuboidien dorsal et plantaire

- lig. plantaire long

- lig. bifurqué

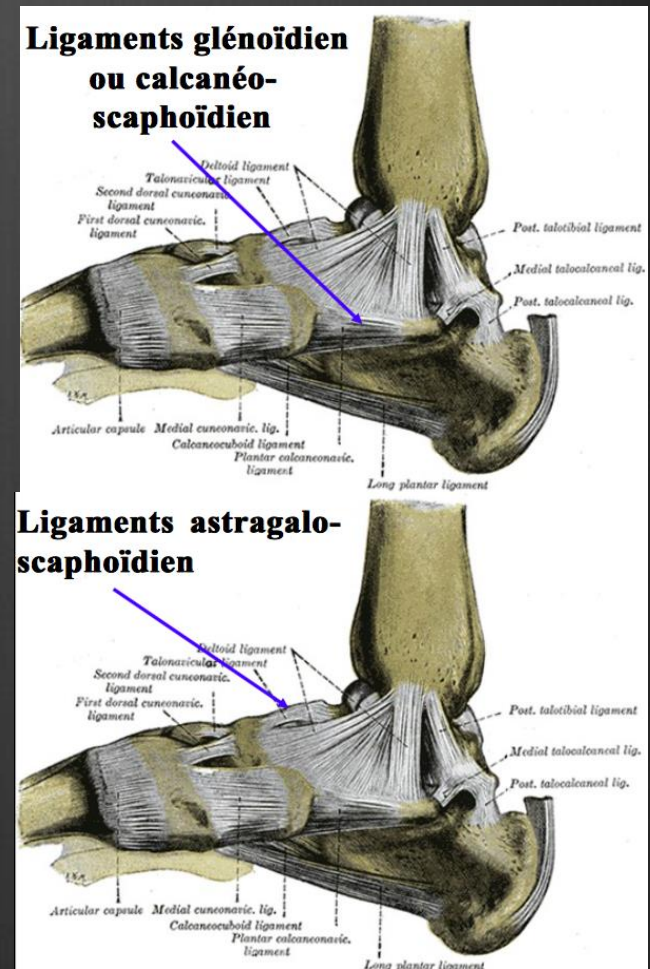


Articulation médio tarsienne

❖ Articulation talo-calcanéo-naviculaire (sphéroïde)

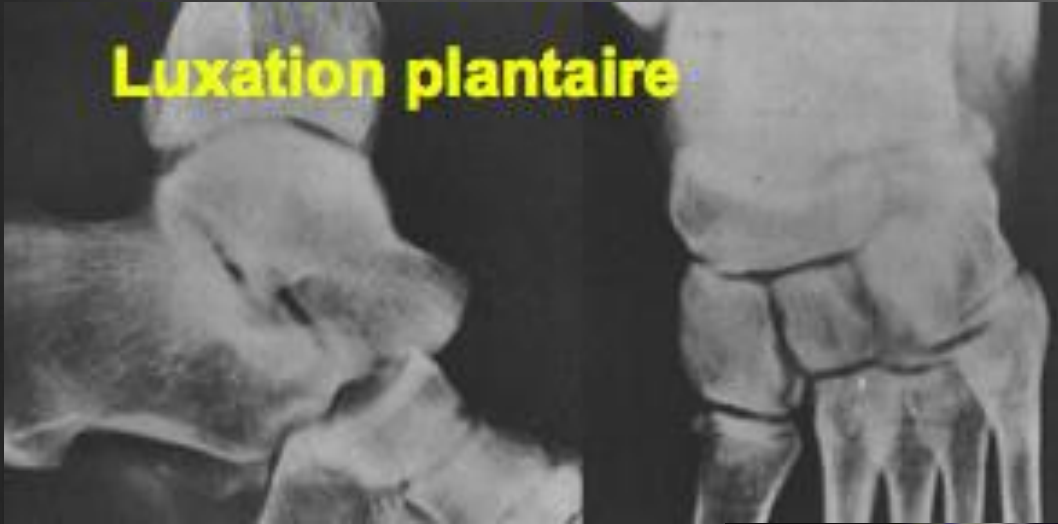- lig. calcanéo-naviculaire plantaire
- lig. talo-naviculaire
- lig. talo calcanéen interosseux
- lig. bifurqué

Siège d'entorses, rares luxations

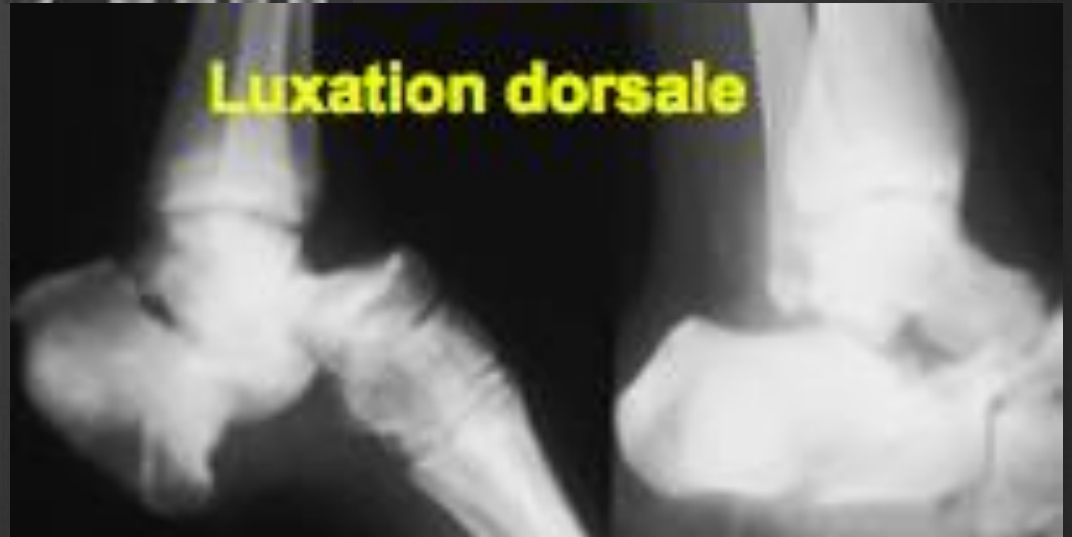

Articulation médio tarsienne

Luxation plantaire



Luxation dorsale



Articulations des os du tarse

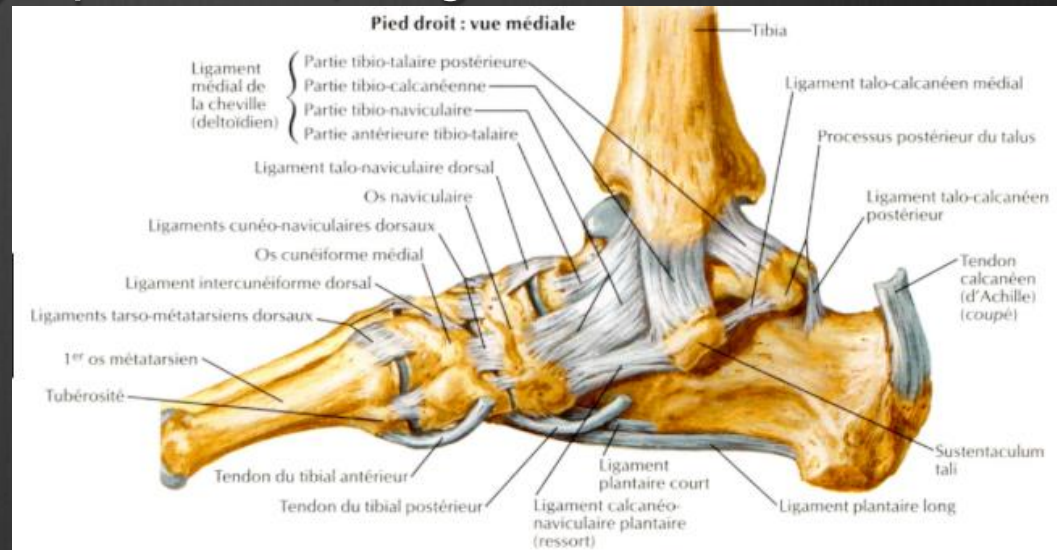
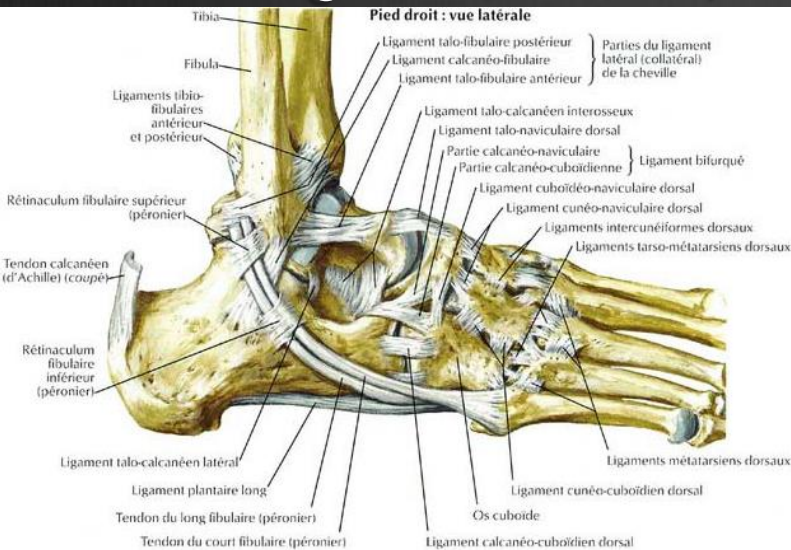
- ⊗ Articulation cunéo-naviculaire
- ⊗ Articulation cuboïdo-naviculaire
- ⊗ Articulation intercunéiforme médiale et latérale

très peu mobile / attaches capsulo ligamentaires très puissantes

- ⊗ Articulation cunéo-cuboidienne

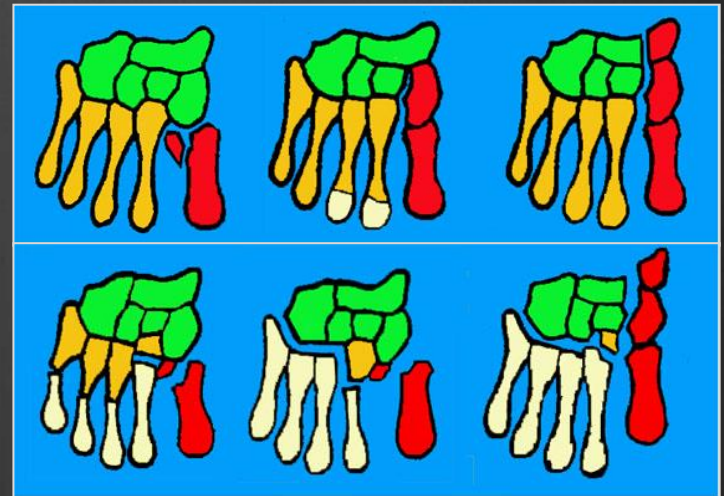
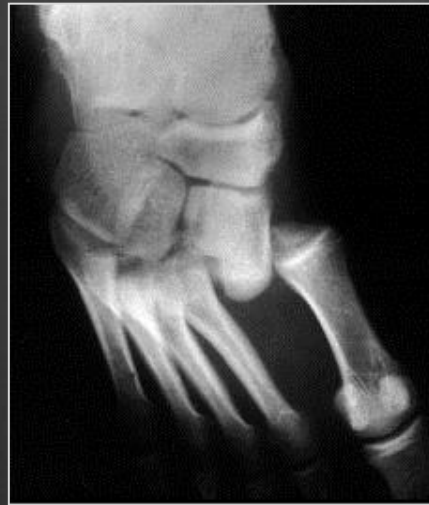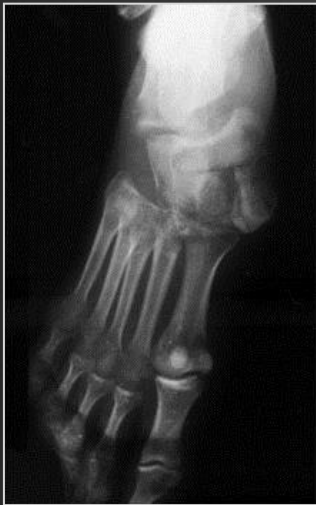Articulations Tarso-Métatarsienne = Lisfranc

- arthrodies très étroitement imbriquées
- M2 encastré
- 3 lig. interosseux, 7 lig. plantaires, 7 lig. dorsaux



Articulations Tarso- Métatarsienne = Lisfranc

- ⊗ Luxations spatulaires / Columnaires / Combinées



MOUVEMENTS

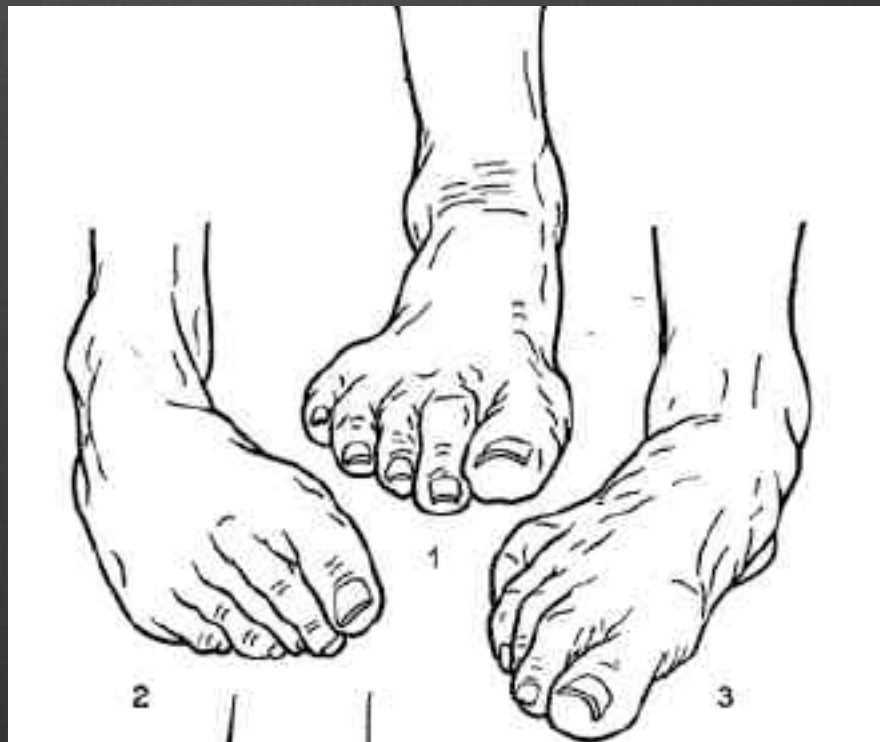- ⊗ La tibio tarsienne oriente le pied dans le plan sagittal
- ⊗ La sous talienne et la médio tarsienne orientent le pied dans les deux autres plans : couple de torsion
- ⊗ Les principaux mouvements combinés sont l'inversion et l'éversion

inversion = adduction + flexion plantaire + supination

éversion = abduction + dorsiflexion + pronation

MOUVEMENTS

- 1 . Position neutre
- 2. Inversion
- 3. Eversion



MOUVEMENTS

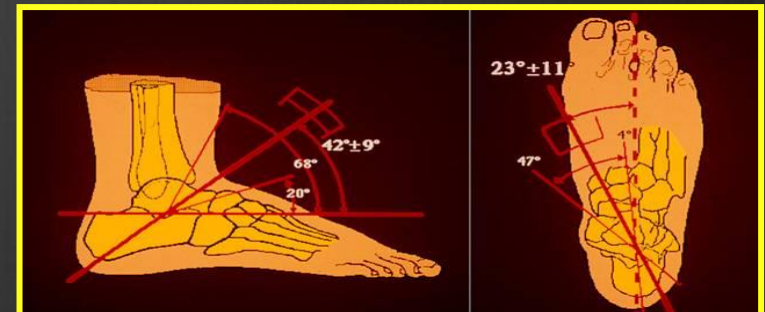
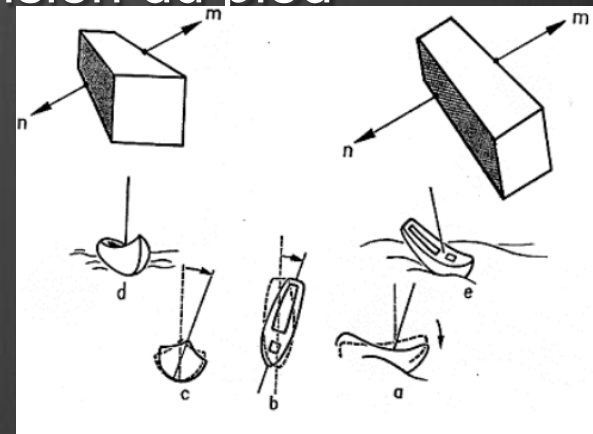
⊗ Articulation sous astragalienne

⊗ calcanéum "comme un bateau agité par la houle"
(Faraboeuf) lors de la flexion/extension du pied

- axe sagittal : roule
- axe vertical : vire
- axe transversal : tangue

selon l'axe de Henke

**Axe de
Henke**



MOUVEMENTS

⊗ Articulation médio tarsienne

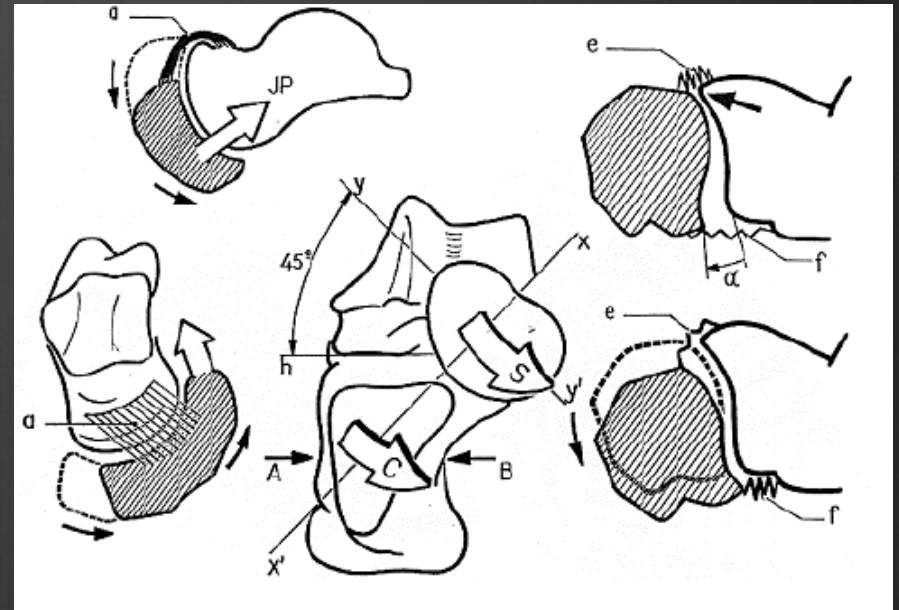
⊗ Par rapport au talus, fixe

-naviculaire se déplace

en bas, en dedans

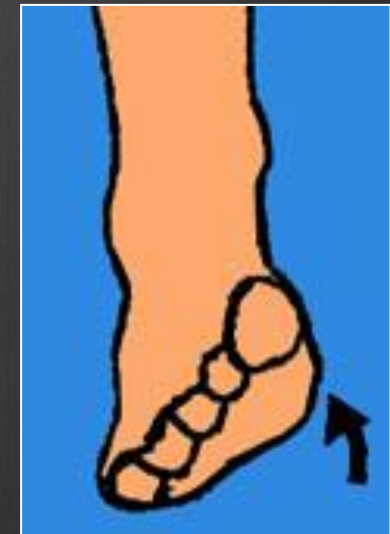
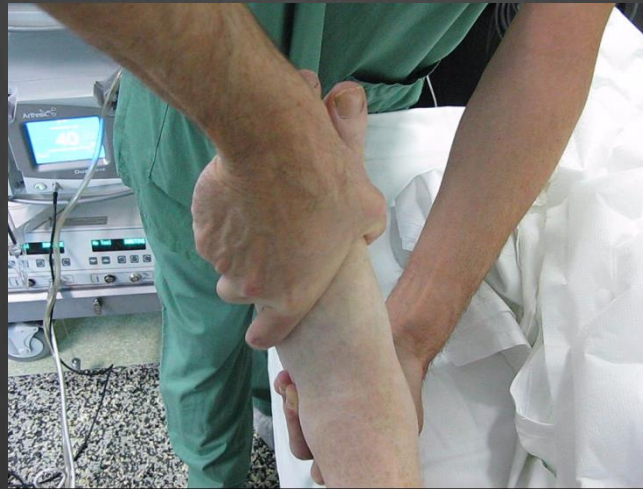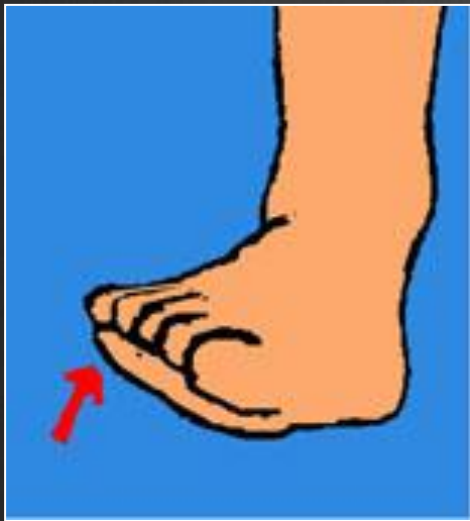-cuboïde se déplace

en bas, très peu en haut



Examen dynamique

- ⊗ Mobilités médio-tarsiennes: inversion et éversion du pied
- ⊗ Inversion = 25° , éversion = 10°



MOUVEMENTS

❶ Articulation Tarso Métatarsienne

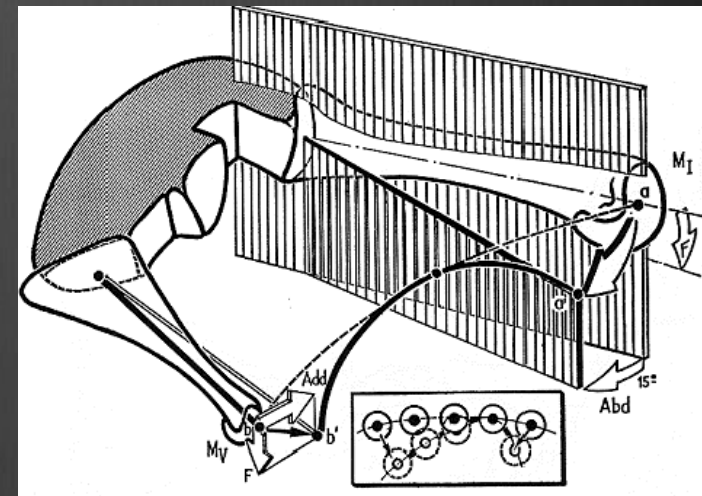
❷ mouvements réduits

❸ Mouvements dépendent :

-de la forme de l'interligne oblique
en dehors en bas et en arrière

-de la fixation de M2 entre les cunéiformes

-de l'orientation des colonnes M1-C1 et M5-Cuboide



MOUVEMENTS

- ⊗ Articulation Métatarso-Phalangiennne

- ⊗ Flexion / extension

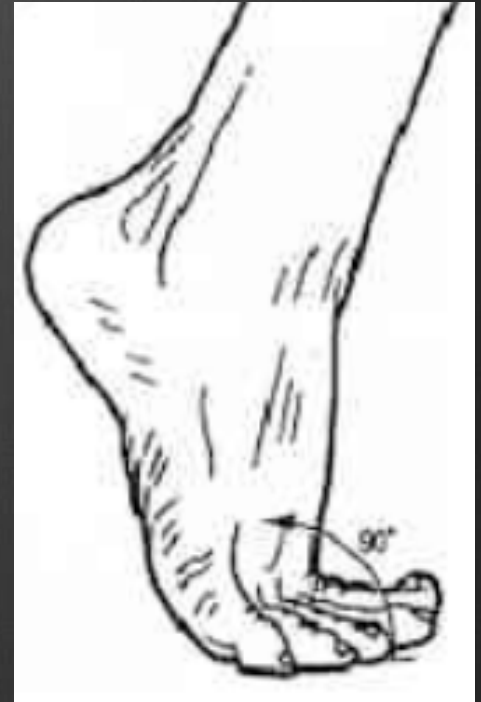en actif FD= 50° à 60° FP= 30° à 40°

en passif FD = 90° FP= 50°

- ⊗ Abduction / Adduction

- ⊗ Articulations interphalangiennes mobiles

- ⊗ Muscles intrinseques et extrinsèques +++



Les Muscles

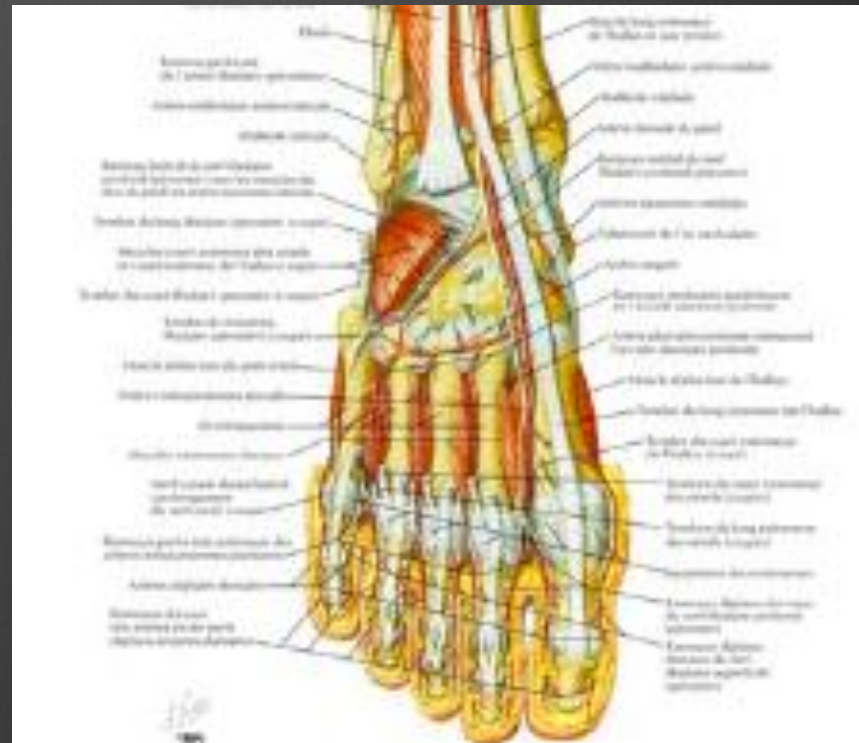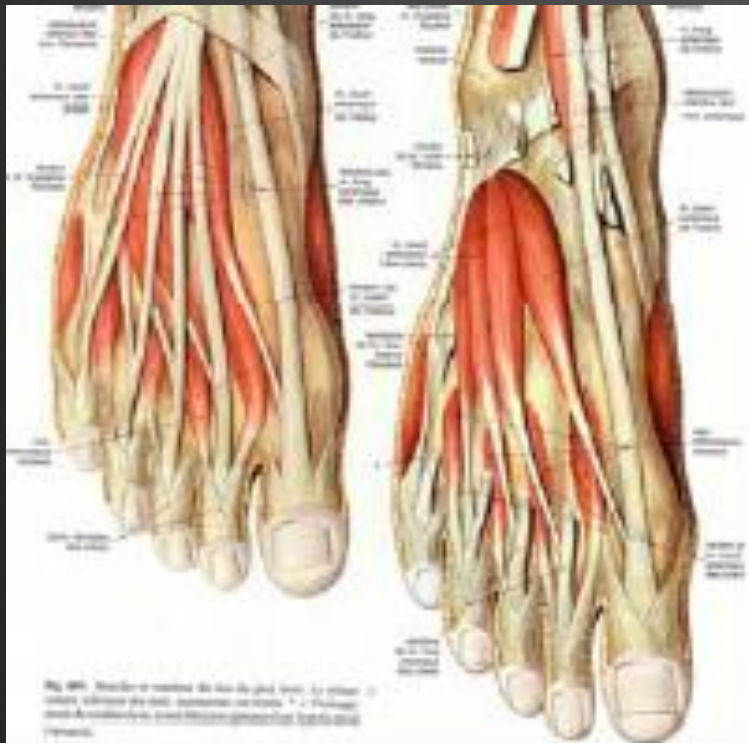⊗ Possèdent souvent des actions combinées

(Ex JA: fléchisseur dorsal de la cheville / adducteur / supinateur : inversion)

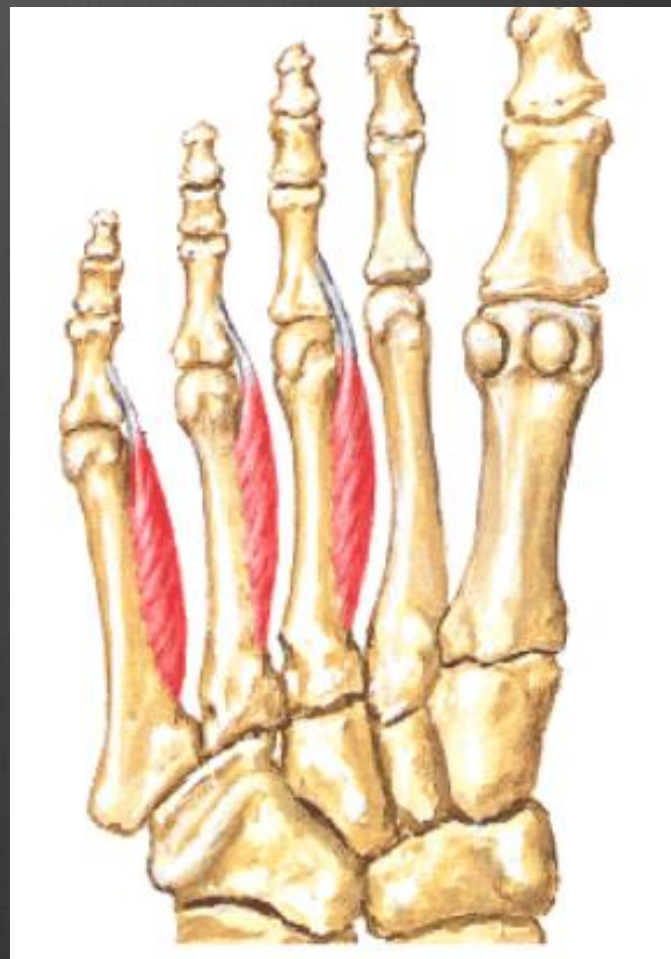
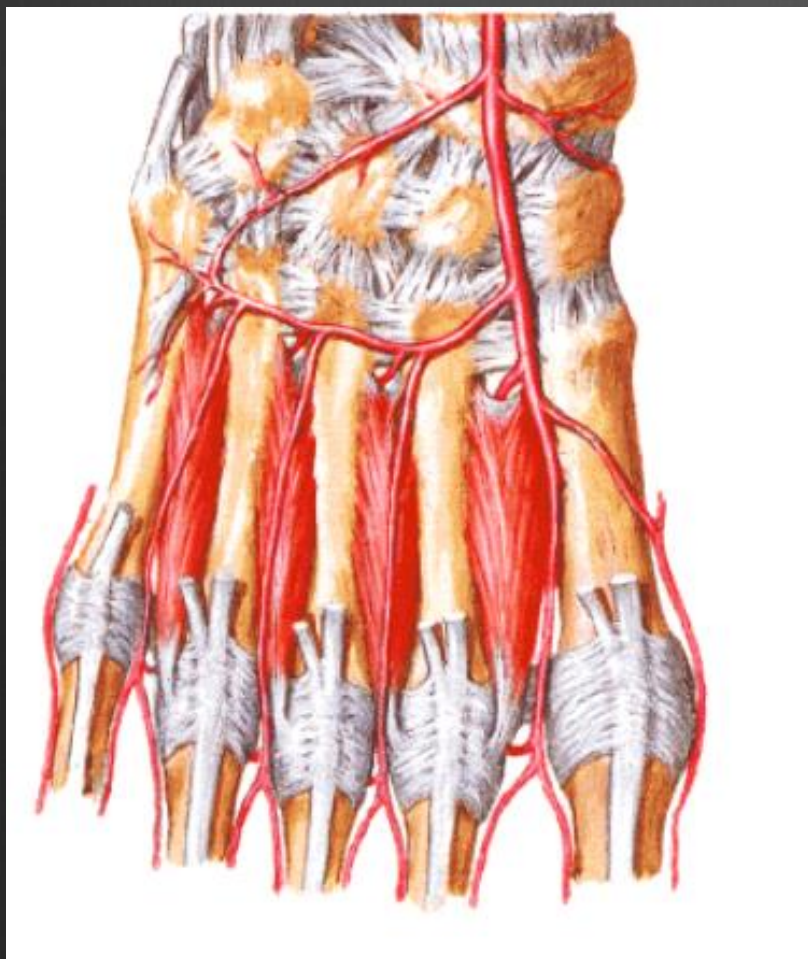
Muscles INTRINSEQUES

1. extenseurs des orteils
2. interosseux et lombricaux
3. muscles de la plante du pied
4. abducteurs-pronateurs
5. adducteurs -supinateurs

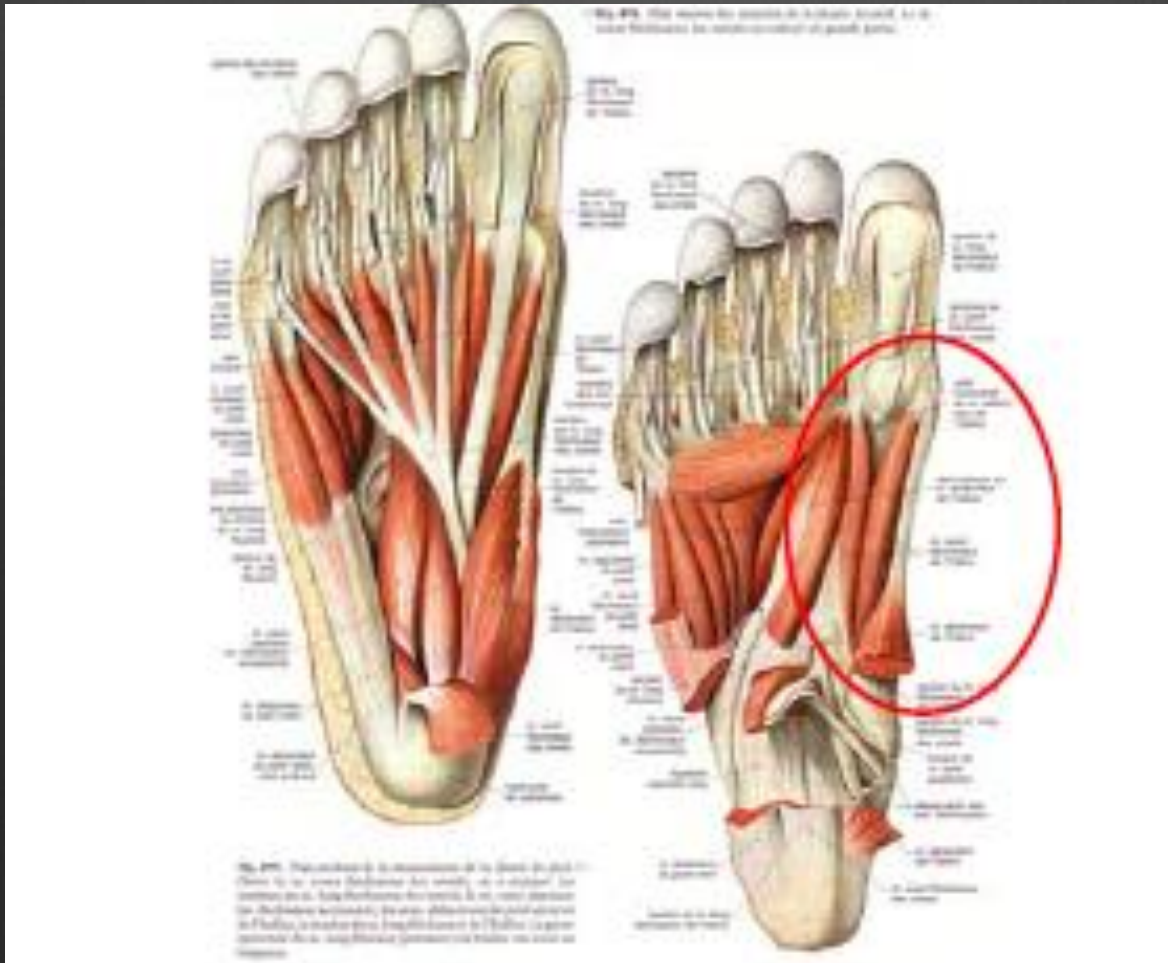
Les Muscles



Les Muscles



Les Muscles

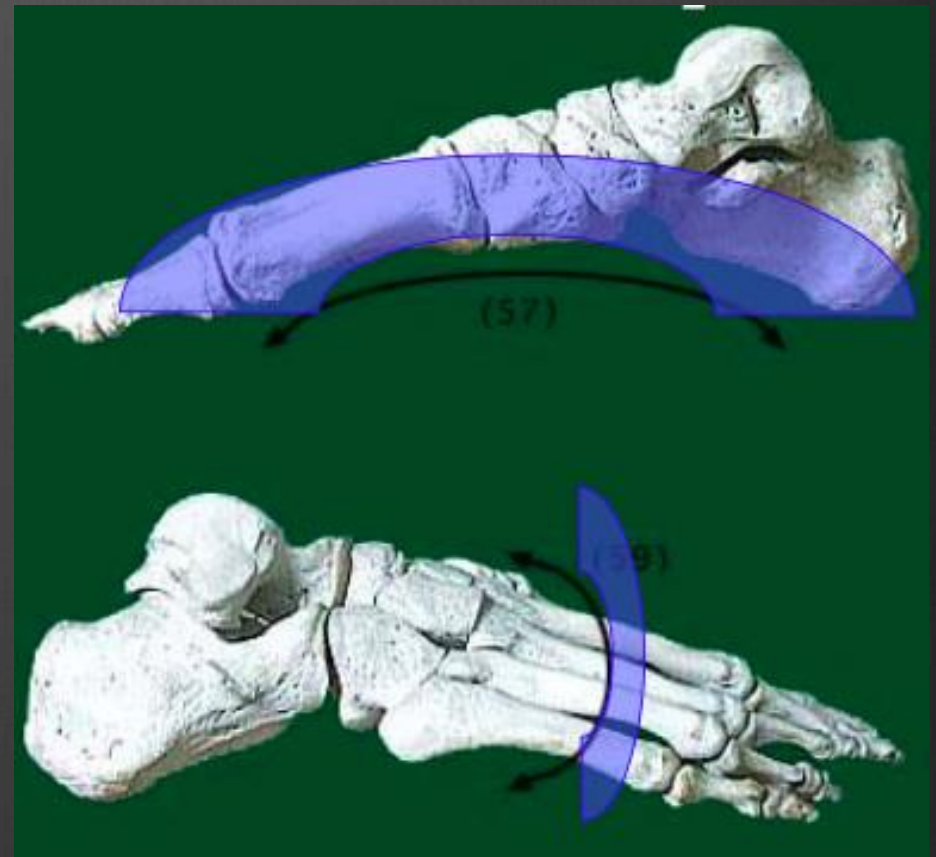
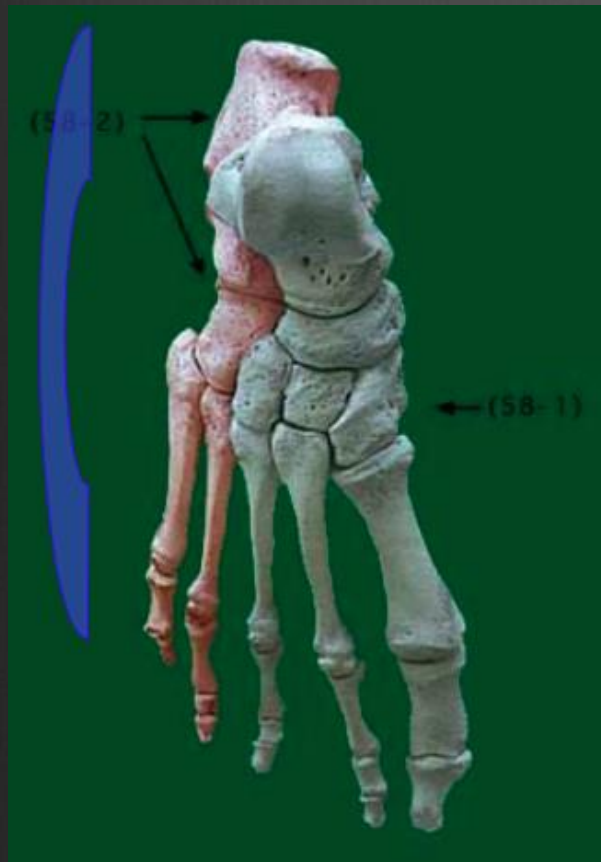


LA VOUTE PLANTAIRE

- ⊗ ensemble harchitectural harmonieux
- ⊗ éléments ostéo-articulaires, ligamentaires, musculaires
- ⊗ élasticité et changements de courbure dynamique
- ⊗ adapation aux inégalités de terrain
- ⊗ transmission au sol lors des efforts du poids du corps

- ⊗ 3 points d'appui +++
- ⊗ 3 arches ANTERIEURE / LATERALE / MEDIALE

LA VOUTE PLANTAIRE



LA VOUTE PLANTAIRE

⊗ Les contraintes se répartissent dans 3 directions

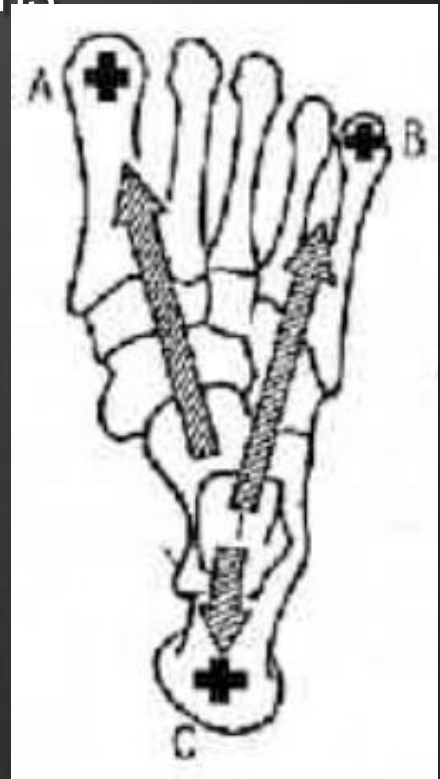
-antéro interne : 35%

-antéro externe : 15% (rigide +, explique
les fractures calcanéennes)

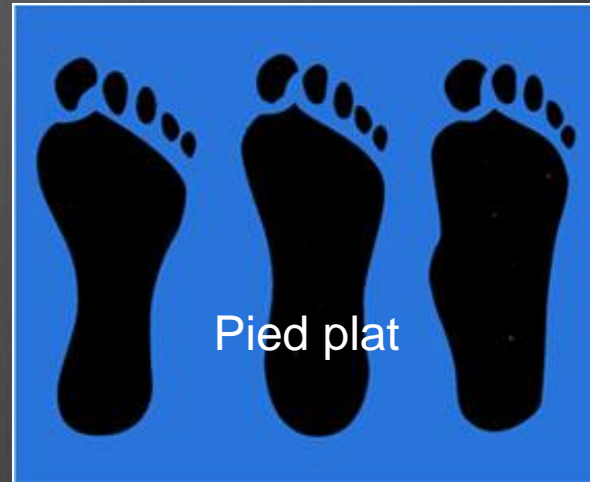-postérieure : 50%

Equilibre architectural triangulaire :

squelette osseux/ musculature/ répartition des forces



Empreintes plantaires



CONCLUSION

- ⊗ Anatomie et biomécanique complexe
- ⊗ Articulations portantes et hypersollicitations
- ⊗ Equilibre architectural rompu source de déformations
- ⊗ Pathologies variées



Merci pour votre
attention